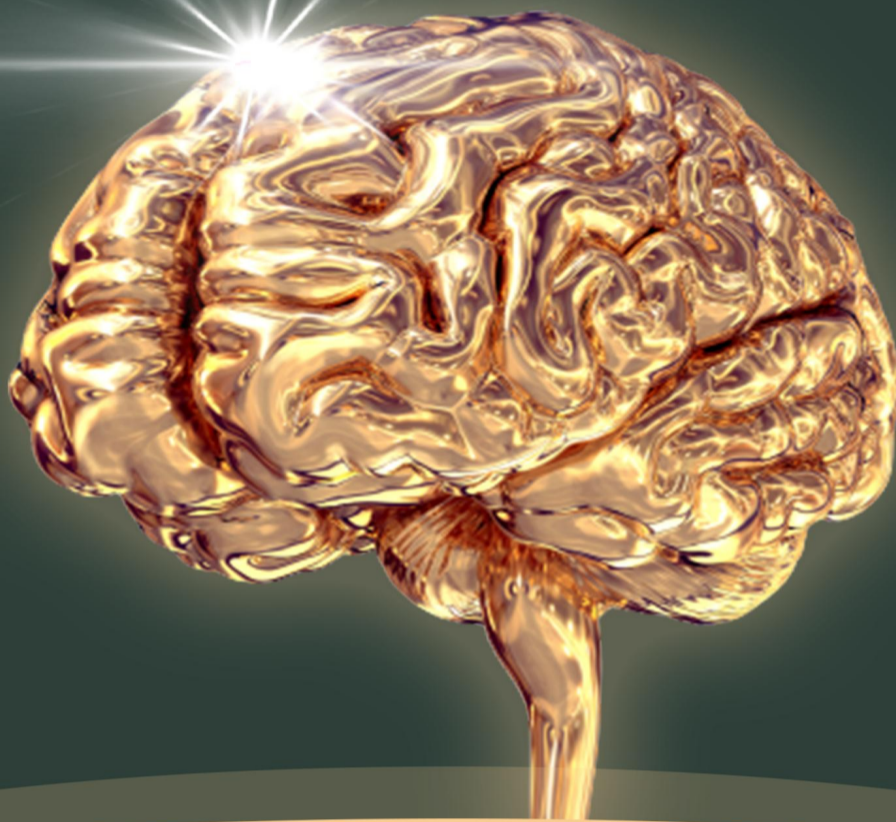



金英杰陕西校区  
JINYINGJIE.COM

# 头脑风暴 之口外速记书册

高端班  
专属资料



## 口腔颌面外科

### 第二单元 麻醉与镇静

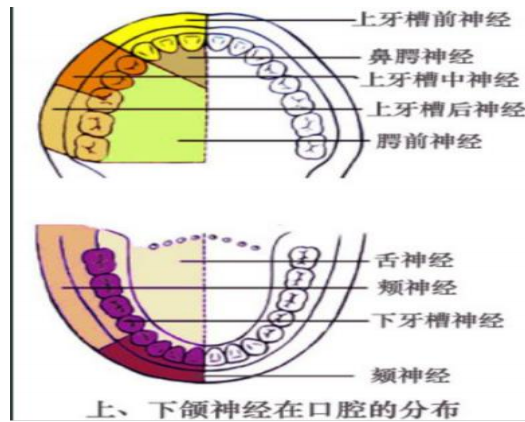
- 1、麻醉药物分类：①酯类（易过敏）：普鲁卡因（奴佛卡因）、丁卡因；  
②酰胺类：利多卡因（塞洛卡因）、布比卡因、阿替卡因
- 2、普鲁卡因（奴佛卡因）：毒性和副作用小，用于大面积软组织损伤，持续时间45-60min，最大用量为1000mg（6.0mg/kg），不能表麻，维持时间短，不能与磺胺类药物一起用，偶发过敏反应，易引起出血。2%的普鲁卡因最大用量50ml；1%的100ml
- 3、利多卡因（塞洛卡因）：毒性较强是普鲁卡因的两倍，室性心律失常首选，持续90-120min，最大用量300-400mg（4.4mg/kg），分次小量注射，2%的利多卡因最大量为20ml；1%的40ml，表麻：2%-5%；局麻：1%-2%
- 4、布比卡因（麻卡因）：持续时间长6h，适合于费时较长的手术
- 5、丁卡因（地卡因、潘托卡因）：浓度0.25-0.5%，渗透性强，效能最强，毒性最大，主要用于表面麻醉，40-60mg。
- 6、阿替卡因（碧兰麻）：用于成人和4岁以上儿童；（用量7mg/Kg）
- 7、皮试阳性：1%的普鲁卡因或2%的利多卡因0.1ml稀释至1ml，皮内注射0.1ml，20分钟后红晕直径大于1cm（阳性）
- 8、肾上腺素：1:50000-200000，①延缓局麻药物的吸收；②降低毒性反应；③延长麻醉时间；④减少注射部位的出血，使术野清晰；  
注意：头痛是肾上腺的反应，不是局麻并发症  
1:50000-止血；1:100000-延长麻醉时间
- 9、表面麻醉：0.25-0.5%丁卡因、2-5%的利多卡因；  
适用：①表浅黏膜下脓肿切开引流；②气管内插管前的黏膜表麻；

③拔除松动乳恒牙。

- 10、**冷冻麻醉**→**氯乙烷**；持续时间3~5分钟，适用于①黏膜下和皮下浅表脓肿的切开引流；②松动乳牙的拔除。
- 11、**浸润麻醉**：0.5~1%普鲁卡因或0.25~0.5%利多卡因（**需要稀释**）
- ①**骨膜上浸润法**：作用于神经末梢，多用于上颌牙槽突或者下颌前牙区；
  - ②**牙周膜注射法**：出血类疾病及追加麻醉。
- 12、**下牙槽神经阻滞麻醉**：（翼下颌注射法）
- ①**进针点**：上下颌牙槽突中点线与翼下颌皱襞外侧 3-4mm/颊脂垫尖。  
注射点：下颌神经沟下颌小舌稍后方
  - ②对侧口角，第一前磨牙、第二前磨牙之间，与中线成45°，注射针高于下颌面1cm，并与之平行。
  - ③进针深度2-2.5cm，回抽无血，注射1-1.5ml
  - ④**麻醉效果：下唇麻木。**
  - ⑤**一针三麻点：下颌隆突**
  - ⑥**支宽进加深，弓宽角加大，角大手抬高。**
- 13、**腭前神经（腭大孔）麻醉**：
- ①上颌第三磨牙腭侧至腭中缝弓形连线中点；第三磨牙未萌在第二磨牙：腭大孔位于上8腭侧与腭中线连线的中外 1/3。
  - ②注射**偏后**会引起**恶心、呕吐（麻醉腭中、腭后神经）**。体位上颌牙平面与地面60°，麻醉区域上颌3-8腭侧。
- 14、**上牙槽后神经阻滞麻醉**：（上后内）半张口
- ①上颌 7 远中颊侧口腔前庭沟；上颌7未萌儿童以上颌6远颊侧前庭沟；上颌磨牙缺失，以颧牙槽嵴前庭沟为进针点。**注射点上颌结节牙槽孔**
  - ②与上颌牙长轴成40°，上颌牙平面与地面45°，向后、上、内刺入。进针深度1.5~1.6cm，回抽无血注射1.5-2ml。
  - ③不宜过深，避免引起**翼静脉丛血肿**（压迫止血，冷敷）
- 15、**眶下神经阻滞麻醉**：
- ①同侧鼻翼旁1cm（眶下缘中点下方0.5cm，鼻尖至睑外侧连线中点）
  - ②方向：**后、上、外**刺入，与皮肤成45°
  - ③麻醉区域：同侧下眼睑、鼻、眶下区、上唇、上颌前牙、前磨牙以及这些牙的唇侧或颊侧的牙槽突、骨膜、牙龈和黏膜等组织
- 16、**上颌第一磨牙**：麻醉**腭前神经+上牙槽后神经+近中颊浸润（上牙槽中神经）**

17、**下颌形态影响下颌孔位置**：支宽进加深；弓宽角加大；角大手抬高

18、



上颌牙拔除术的麻醉选择

牙位	麻醉神经	方法
上颌12	上牙槽前神经	浸润麻醉
	鼻腭神经	浸润麻醉/阻滞麻醉
上颌3	上牙槽前神经	浸润麻醉
	鼻腭神经、腭前神经	浸润麻醉
上颌45	上牙槽中神经	浸润麻醉
	腭前神经	阻滞麻醉
上颌6	上牙槽后神经（上颌结节注射法）	阻滞麻醉
	上牙槽中神经（注：支配近中颊根）	浸润麻醉
	腭前神经（腭大孔注射法）	阻滞麻醉
上颌78	上牙槽后神经	阻滞麻醉
	腭前神经	阻滞麻醉

**（注意：上颌尖牙腭侧存在鼻腭神经和腭前神经交叉支配）**

下颌牙拔除术的麻醉选择

牙位	麻醉神经	方法
下颌1—4 （下颌1另加唇舌侧浸润麻醉）	下牙槽神经	阻滞麻醉
	舌神经	阻滞麻醉
下颌5—8	下牙槽神经	阻滞麻醉
	舌神经	阻滞麻醉
	颊（长）神经	阻滞麻醉

19、**晕厥**：由于**恐惧、饥饿、疲劳**等导致的突发的、短暂的**意识丧失**。前驱表现为头晕、胸闷、恶心、面色苍白、脉搏细速，呼吸困难，重者意识丧失。

**处理**：停止注射、调整椅位、松解衣领、氨水刺激呼吸、针刺人中、氧气吸入

静脉注射葡萄糖。

- 20、**过敏反应**：①**延迟反应**：**血管神经性水肿**（最常见）、荨麻疹  
②**即刻反应**：立即发生严重的类似中毒症状，突然惊厥、昏迷、呼吸心跳骤停而死亡。  
③**轻症**给予**脱敏**药物：钙剂、异丙嗪、硫喷妥钠。**重症**立即注射**肾上腺素**，给氧。如**呼吸心跳停止**，**心肺复苏**急救。
- 21、**中毒**（又叫做**过量反应**）：**（早期表现：口周麻木）**  
①**兴奋型**：烦躁不安、多话、颤抖、恶心、血压上升，严重者全身抽搐、缺氧、发绀。  
②**抑制型**：**脉搏细弱**、血压下降、神志不清，随即呼吸、心跳停止。
- 22、**麻醉血肿**（上牙槽后神经、眶下神经）的处理：**（压迫止血，冷敷）**。  
其他并发症：注射区疼痛、感染、麻醉后黏膜病变、注射针折断、感觉异常、暂时性面瘫、暂时性牙关紧闭、暂时性复视或失明。
- 23、**霍纳（honor）征**：**颈交感神经麻痹**，**病侧眼球轻微下陷、瞳孔缩小、上睑下垂、同侧面部少汗**
- 24、**笑气（氧化亚氮）禁忌症**：**严重肺疾病、体内存在封闭腔如气胸、肠梗阻者不宜使用氧化亚氮。**
- 25、全身麻醉多选**气管内插管**，由于**口腔颌面部疾病**的特点，临床上需要**经鼻插管**。**术前12h禁食，术前4h禁水→防止麻醉或手术中呕吐**
- 26、**全麻的实施**：  
①**准备和诱导**：**静脉诱导法**  
②**气管内插管**：**经鼻插管**  
③**麻醉维持**：**适度麻醉**  
④**麻醉苏醒和气管拔管**：**手术完毕前5-10分钟停止麻醉，呼吸道反射恢复、神志基本清楚后方可拔管**
- 27、**三级镇痛**：**第一阶梯—非甾体抗炎药（阿司匹林）**  
**第二阶梯—可待因和弱阿片类（可待因）**  
**第三阶梯—强阿片类（吗啡）**  
**癌症病人的首选用药：阿片类；辅助用药：苯二氮卓类（地西泮）。**
- 28、**口腔颌面外科全麻手术的特点**：

- ①麻醉与手术相互干扰；
- ②保持气道通畅较为困难；
- ③小儿、老年患者比例高；
- ④手术失血较多；
- ⑤麻醉恢复期呼吸道并发症多。麻醉深度相当于乙醚吸入麻醉的三期一级

29、ICU不收的病人：慢性患者晚期、恶性肿瘤晚期、病因不能纠正的濒死患者。

### 第三单元 牙及牙槽外科

1、牙拔除术的适应症是相对的，应根据医疗水平及患者自身条件进行选择。

拔牙的非适应症：①无症状的骨阻生；②乳牙滞留、不松动、位置正常且无恒牙胚；③根尖1/3折断可治疗后观察，根中1/3折断一般为拔牙适应症

#### 2、牙拔除术禁忌症：

(一) 心脏病

- 1) 6个月内发生过心肌梗死；
- 2) 近期心绞痛频繁发作；
- 3) 心功能III-IV级或有端坐呼吸、发绀、颈静脉怒张、下肢水肿等；
- 4) 心脏病合并高血压者，应先治疗其高血压后拔牙；
- 5) 有三度或二度II型房室传导阻滞、双束支阻滞、阿斯综合征史者；
- 6) 草绿色链球菌引起的菌血症，导致亚急性细菌性心内膜炎处理：青霉素是首选药物，过敏用红霉素。

(二) 高血压：高龄患者：160/90 mmHg，如合并血脂异常血压应 $\leq$ 130/80mmHg  
局麻药中不加肾上腺素

(三) 肿瘤：放疗后（放疗前7~10天拔牙，放疗后3~5年后拔牙）

(四) 糖尿病拔牙时机：空腹血糖控制在8.88mmol/L（160mg/dl）以内。  
接受胰岛素治疗者，拔牙最好在早餐后1-2H进行，此时药物作用最佳

(五) 贫血：血红蛋白在80g/L，血细胞比容在30%以上可拔牙，血友病患者凝血因子VIII的浓度提高到正常值的30%。

(六) 甲状腺机能亢进拔牙时机：基础代谢率控制在+20%以下，静息脉搏不超过100次/分时进行，局麻药中不加肾上腺素。

(七) 妊娠：怀孕的**第4、5、6个月**较为安全，**局麻药不加肾上腺素**

- 3、①**草绿色链球菌**（**甲型溶血性链球菌**）——**亚急性**感染性心内膜炎；  
②**金黄色葡萄球菌**——**急性**感染性心内膜炎（助理不考）  
③**乙型溶血性链球菌**——**丹毒**（助理不考）

4、**牙钳的组成**：钳喙、关节、钳柄。牙钳的力：**扭转力**（上颌123，下颌345），  
摇动力，牵引力。

5、**牙挺的组成**：刃、柄、杆。牙挺的原理：**杠杆、楔、轮轴**（**主要力量**）。

**牙挺使用注意事项**：

- (1) 决不能以邻牙作支点，除非邻牙亦需同时拔除
- (2) 除拔除阻生牙或颊侧需去骨者，龈缘水平处的颊侧骨板不作支点
- (3) 龈缘水平处的舌侧骨板也不应作支点
- (4) 必须以手指保护，防止损伤邻近组织
- (5) 用力必须控制，不得使用暴力

6、**牙拔除术的基本步骤**：分离牙龈（分离到牙槽嵴顶）、挺松患牙、安放牙钳、患牙脱位、拔牙后的检查及拔牙创处理、拔牙术后注意事项。

7、**乳牙拔除时禁忌搔刮以免伤及恒压胚。**

8、恒牙拔牙术：

(1) 上颌13可用扭转力；上颌2下颌345可稍加扭转力，余牙均为摇动+牵引

(2) **牛角钳可拔下颌第一磨牙**

(3) **上下颌尖牙**的拔除最容易损伤**唇侧骨板**，

(4) **下颌前牙**的拔除最容易**损伤邻牙和对颌牙**。

(5) **拔牙顺序：先上再下，先后再前，先易再难**

9、**牙根拔除术**：①**根钳拔除法**（高位残根）；

②**牙挺取根法**（**楔力**，**支点为牙槽间隔和牙槽骨壁**，**斜形根从斜面较高(离牙龈近处)进入**）；

③**翻瓣去骨法**；

④**断根小于5mm，且没有炎症时可不拔除。**

10、**上6的腭根和上7的近中颊根未进入上颌窦**：处理：**翻瓣去骨取根**  
**进入上颌窦**：处理：**冲洗法**

11、**下颌阻生牙的临床分类**

**下颌第三磨牙特点**：

- 1、**颊侧骨板厚而舌侧薄**

- 2、牙根较邻牙短，两根常见
- 3、舌侧内有舌神经
- 4、与下颌神经管关系密切

(1) 牙与下颌支及第二磨牙的关系：

I类	下颌升支与第二磨牙远中面之间有足够间隙容纳第三磨牙牙冠近远中径
II类	下颌升支与第二磨牙远中面的间隙小，不能容纳第三磨牙牙冠近远中径
III类	第三磨牙的全部或大部位于下颌支内

(2) 牙在颌骨内的深度：高位、中位、低位

(3) 阻生智齿的长轴与第二磨牙的长轴关系：垂直阻生、水平阻生、倒置阻生、近中阻生、远中阻生、颊向阻生、舌向阻生。

12、上颌第三磨牙与上颌窦的关系分类：①与窦底接近（SA）：阻生牙与上颌窦之间仅有一薄层组织；②不与上颌窦接近（NSA）：阻生牙与上颌窦之间有2mm以上的骨质。

13、上颌尖牙的分类：一腭二唇三横四卡五无。

14、牙拔除术的术中并发症：①晕厥；②牙根折断（最常见）；③软组织损伤：牙龈损伤，邻近软组织损伤；④骨组织损伤：牙槽突骨折，下颌骨骨折；⑤邻牙、对颌牙损伤；⑥神经损伤；⑦颞下颌关节损伤；⑧断根移位；⑨口腔上颌窦交通

15、牙拔除术的术后并发症：①拔牙后反应性疼痛；②术后肿胀反应；③术后开口困难；④拔牙后出血；⑤拔牙术后感染；⑥干槽症；⑦皮下气肿

16、拔牙后出血：拔牙后半小时内仍有出血，原因：局部因素、感染因素（48小时后）

17、干槽症：

拔牙2-3天后有剧烈疼痛，并向耳颞部、下颌区或头顶部放射，一般药物不能止痛，拔牙窝内可空虚，或有腐败变性的血凝块，腐臭味强烈。（下8→下6→下7）  
处理：阻滞麻醉下，双氧水棉球反复擦拭，去除腐败坏死物，直至牙槽窝清洁，棉球干净无臭味，生理盐水冲洗后填塞碘纺纱条→刺激肉芽组织的生长（10天后去除/1-2周），牙槽窝待1-2月后才能长满结缔组织。

18、下颌智齿拔除后造成张口受限一咽峡前间隙感染拔牙窝舌侧黏膜红肿及压



痛（开口困难+吞咽疼痛）

19、上颌窦瘘修补术：

- (1) 小的穿孔（直径 2mm左右），待其自然愈合
- (2) 中等大小的穿孔（直径2-6mm），将两侧牙龈拉拢缝合
- (3) 穿孔大于7mm, 需转移邻位组织瓣关闭创口。

20、拔牙创的愈合：

- ①出血和血凝块的形成（拔牙后15-30分钟）
- ②血肿机化肉芽组织形成（24小时-7天）
- ③结缔组织形成和上皮组织（3-4天开始，20天基本完成；5-8天形成新骨）
- ④纤维骨替代结缔组织（38天充填2/3, 3个月后完全形成）
- ⑤成熟骨代替不成熟骨（第3天开始改建，3-6个月重建完成）

21、下颌智齿远中切口不可到舌侧，以免伤及舌神经。

22、牙槽骨修整术：拔牙中发现即刻修复，拔牙后1个月以上，2-3个月最佳。

23、舌系带矫正：2岁（1-2岁）。

24、颊侧切口不能切在牙齿龈缘的中间（张力过大）；不能切在龈乳头（引起坏死）

25、阻生牙拔除方法：垂直阻生-牙挺挺出；近中阻生一分牙拔出；舌向阻生冲击法。

#### 第四单元 牙种植术

1. 种植体与骨组织界面：→纤维-骨性结合：异物反应  
→骨结合：正常的愈合  
→与软组织的界面：半桥粒

2. 骨结合的过程：

第一阶段：血块包绕、形成适应层；

第二阶段：术后1个月为组织破坏与增生同时发生的修复期。（钻骨引起的骨损伤多为种植体松动的原因）

第三阶段：术后3个月，胶原纤维→网状纤维→骨结合。

3. 种植体骨结合状态的确认：①临床检查种植体无松动，用金属杆叩击时发出清脆声音  
②X线显示种植体与骨组织紧密贴合无透射间隙  
③动物试验

4. 影响骨结合的因素：手术创伤；钻孔产热大于47°；转速大于2000转/min。

5. 袖口：牙龈软组织和种植体接触形成的界面。上皮细胞粘附形成生物学封闭。

6. 骨的质量分类——  
I级：颌骨几乎完全有均质的密质骨构成  
II级：厚层的密质骨包绕骨小梁密集排列的松质骨（最适宜）  
III级：薄层的密质骨包绕骨小梁密集排列的松质骨  
IV级：薄层的密质骨包绕骨小梁疏松排列的松质骨

7. 禁忌症：严重糖尿病患者；磨牙症者；不能承受手术者；口腔卫生不良者；口腔有慢性炎症者；颌骨内有良恶性肿瘤者；骨质疏松、骨软化、骨硬化者；精神病患者

8. 治疗程序：两段两次法：一期植入；二期转移基台（上颌4个月，下颌3个月）；二期后14-30天取模制作义齿。第一年复诊4次，以后每年至少2次。

9. 上颌窦提升术二期种植手术间隔：8个月，骨质多>5mm—外提升；骨质少<3mm—内提升

10. 缺牙区植骨后种植骨结合时间：6到9个月。

11. 植入原则：微创-种植手机产热小于 $47^{\circ}\text{C}$ ；转速小于 $2000\text{r}/\text{min}$ 种植体表面无污染（血渍不算）；种植体早期稳定： $\geq 35\text{N}$ ；种植体愈合无干扰。

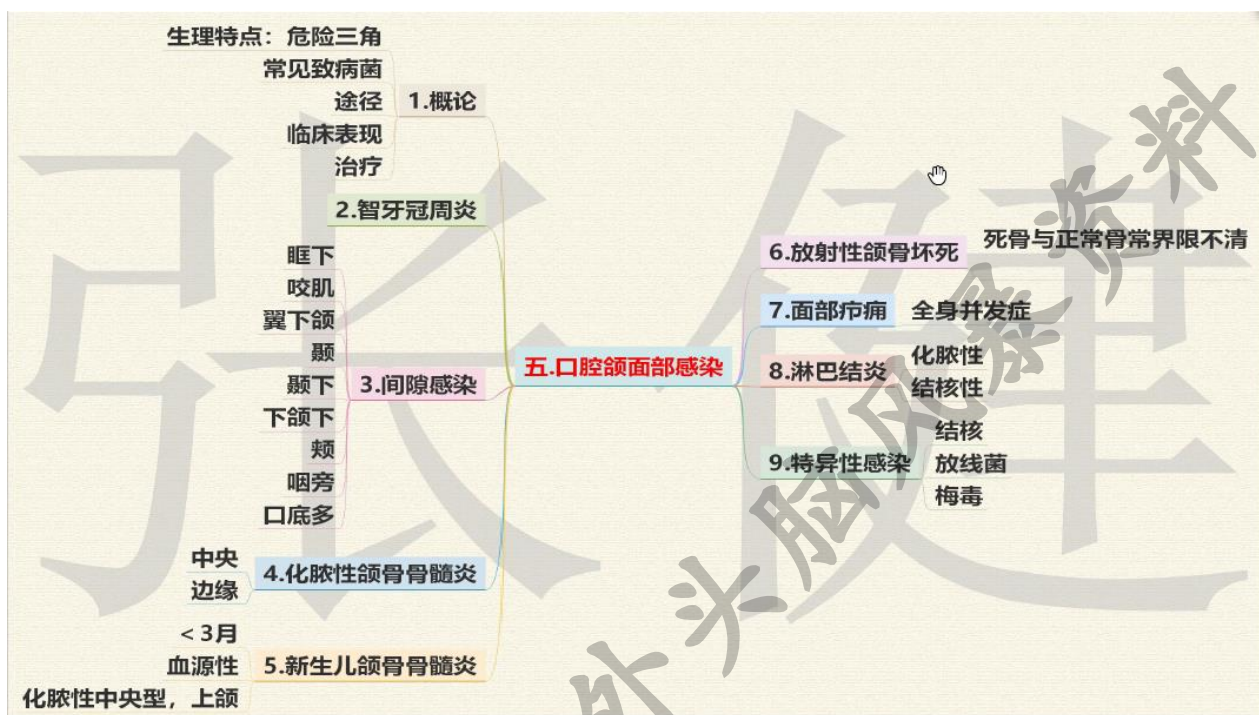12. 种植区要求：缺牙间隙宽度>6mm；颌龈距离>7mm；种植体唇颊舌腭骨质厚度不能少于1.5mm；种植体与天然邻牙之间厚度不能少于2mm；种植体之间至少3mm，种植体末端距离上颌窦底不能少于1-2mm；种植体末端距离下颌管或颞孔不能少于2mm；一般种植体长度不应少于8-10mm。

13. 并发症首选牙龈坏死→再选邻牙损伤

14. 种植体周黏膜炎：局限牙龈黏膜不累及骨组织——牙龈炎  
种植体周炎：累及骨组织——牙周炎

15. 效果评估：珠海版：横行骨吸收不超过 $1/3$ ，可以有龈炎，咀嚼效率大于70%  
5年成功率达到85%以上，10年以上80%以上  
瑞典版：种植体功能负载1年后，垂直方向骨吸收小于 $0.2\text{mm}/\text{年}$

## 第五单元 口腔颌面部感染



- 1、感染的类型：①非特异性感染（化脓性感染，金黄色葡萄球菌）  
②特异性感染（结核病、放线菌病、梅毒、破伤风、产气荚膜杆菌）。

- 常见致病菌：①金黄色葡萄球菌（黄色粘稠脓液—青霉素）  
②溶血链球菌（淡黄稀薄脓液、溶血褐色—磺胺、青霉）  
③铜绿假单胞菌（翠绿色、稍黏稠、酸臭味—庆大霉素）  
④混合细菌感染（灰白或灰褐色脓液、明显腐败坏死臭味）等。  
⑤特异性菌：结核杆菌→干酪样坏死似米汤的冷脓肿  
放线菌→硫磺颗粒

### 2、感染途径：

- I：牙源性（最常见）  
II：腺源性（淋巴结感染扩散）  
III：损伤性  
IV：血源性（新生儿颌骨骨髓炎）  
V：医源性

### 3、诊断：

(1) 急性期：红肿热痛、功能障碍、引流区淋巴结肿痛

(2) 慢性期：①浅部脓肿：波动感；②深部脓肿：压痛点，凹陷性水肿，用穿刺法。

4、**危险三角区**:鼻根-两侧口角, 血运丰富、无瓣膜

5、治疗: (1) 局部治疗; (2) 手术治疗(脓肿切开排脓、清除病灶);  
(3) 全身治疗(抗菌药物)

6、切开引流**目的**: ①使坏死物迅速排出体外、消炎解毒(**排脓**)  
②减少疼痛肿胀、防窒息(**减张**)  
③防并发边缘性骨髓炎(**减少并发症**)  
④预防感染向颅内和胸腔扩散。(**预防扩散**)

7、切开引流**指征**:

①局部**疼痛加重**, 呈**搏动性跳痛**; 炎性肿胀明显, 皮肤表面紧张、发红、光亮; 触诊时有**明显压痛点、波动感**, 呈**凹陷性水肿**; 或深部脓肿经**穿刺有脓液**抽出者

②口腔颌面部急性化脓性炎症, **经抗生素控制感染无效**, 同时出现明显的**全身中毒症状者**

③颌面蜂窝织炎(包括腐败坏死性), 如炎症已累及多间隙, 出现**呼吸困难及吞咽困难者**, 可以早期切开减压, 能迅速缓解呼吸困难及防止炎症继续扩散。

④结核性淋巴结炎, 经**局部及全身抗结核治疗无效**, 皮肤发红已近自溃的**寒性脓肿**, 必要时也可行切开引流术

8、切开引流**要求**: ①**重力低位**  
②**瘢痕隐蔽**  
③**钝性分离, 一通到底, 避免二次分离**  
④**手术操作应准确温柔**

**切记!!!! 清除病灶!!!!**

9、**引流建立**: **口内**-碘仿纱条或橡皮片; **口外**-盐水纱条或橡皮片、乳胶管。

10、**抗生素**的应用原则: 能单一就不联合; 以局部为主, 全身为辅。

11、**智牙冠周炎**:

(1) 发病原因: 机体**抵抗力下降**、远中龈瓣**盲袋**、对颌咬伤、细菌毒力大。

(2) 阻生原因: 牙量和骨量的**不协调**(即萌出位置不足)

(3) **临床表现**: 好发于**18-30岁**, (**相邻第二磨牙可有叩击痛、龋坏**)

(4) **治疗**: **急性期**: 以**消炎、镇痛、切开引流、增强全身抵抗力**。

**慢性期**: 不可能萌出的牙尽早拔除; 龈瓣切除(条件好的牙)。

12、**智牙冠周炎扩散:**

- ①向**磨牙后区**扩散→形成骨膜下脓肿，脓肿向外穿破，在咬肌前缘与颊肌后缘的薄弱处发生皮下脓肿→穿破皮肤后形成经久不愈的**面颊瘻**
- ②沿**下颌骨外斜线向前**→在相当于下颌第一磨牙颊侧黏膜转折处的骨膜下形成脓肿或破溃成瘻
- ③沿**下颌支外侧或内侧向后**→外侧-咬肌间隙，内侧-翼下颌间隙。也可以引起颊间隙、下颌下间隙、咽旁间隙、口底间隙、扁桃体周围脓肿。

13、**间隙感染:**初期-蜂窝织炎、弥散期→化脓期

间隙感染的治疗→**急性期**-消炎镇痛、切开引流、增强全身抵抗力；  
**慢性期**-局部冲洗，生理盐水、1-3%过氧化氢、1:5000 高锰酸钾液、0.1%氯己定。

**贯穿式引流**→**颞深间隙、颞下间隙、翼下颌间隙、下颌下间隙。**

名称	位置	感染来源	临床特点	治疗
眶下间隙	上-眶下缘、下-上颌骨牙槽突、内-鼻侧缘、外-颧骨	常来自 <b>上颌1-4</b> 根尖化脓性炎症和牙槽脓肿。上颌骨髓炎；上唇鼻底与鼻侧的化脓性炎症	眶下区和前庭沟可触及波动感；向上眶内扩散→眶内蜂窝织炎，沿 <b>面静脉、内眦静脉、眼静脉</b> 扩散→ <b>海绵窦血栓性静脉炎</b>	口内切开，上颌尖牙及前磨牙区口腔前庭黏膜转折处，横行切开
咬肌间隙	<b>咬肌与下颌支</b> 外侧骨壁之间，前-磨牙后区、后-腮腺	下颌智齿冠周炎、下颌磨牙根尖周炎	下颌支与 <b>下颌角</b> 为中心的咬肌区肿胀、充血、压痛、伴明显 <b>开口受限</b> ； <b>不易触到波动感</b> ；易形成下颌骨升支部的 <b>边缘性骨髓炎</b>	<b>口外-下颌支后缘</b> ，绕过下颌角，距下颌下缘 2cm 处切开，切口长 3-5cm， <b>第一天先用盐水纱条引流，次日橡皮管</b>
翼下颌间隙	<b>下颌支内侧和翼内肌的外侧面</b> 。前-颞肌及颊肌、后-腮腺鞘、上-翼外肌下缘、下-	下颌智齿冠周炎、下颌磨牙根尖周炎、下牙槽神经麻醉感染、 <b>下牙槽</b>	牙痛史、 <b>翼下颌皱襞</b> 处黏膜水肿，临床难直接接触及波动，可出现 <b>张口受限</b>	口内— <b>翼下颌皱襞稍外侧</b> ，纵行切开 2-3cm；口外与咬肌间隙类

	翼内肌附着下颌支处	神经阻滞麻醉		似，第一天先用盐水纱条引流，次日橡皮管。
颞下间隙 (位于所有间隙的中心)	颅中窝底	相邻间隙、医源性(上颌结节、卵圆孔、圆孔阻滞)、上颌磨牙根尖周炎或拔牙后感染	颞弓上下及下颌支后方微肿。深压痛、常伴相邻间隙感染，同侧眼球突出、眼球运动障碍、眼睑水肿、头痛、恶心→海绵窦静脉炎，张口受限	口外-以下颌角为中心，距下颌下缘 2cm 处切开，切口长 3-5cm 口内-上颌结节外侧贯穿式引流
下颌下间隙	下颌下三角	下颌智齿冠周炎、化脓性下颌下腺炎、下颌下淋巴结炎	早期表现-下颌下淋巴结炎，下颌下三角区肿胀、下颌骨下缘轮廓消失、按压有凹陷性水肿、明显波动	下颌骨体部下缘以下 2cm，与下颌下缘平行(注意损伤面神经下颌缘支)
颊间隙		上下颌磨牙的根尖周脓肿或牙槽脓肿；颊、颌上淋巴结的炎症扩散。进展到颊脂垫播散加速。	皮下或黏膜下的脓肿 (无张口受限)	口内-颊部下颌前庭沟之上；口外-浅表处沿皮肤皱褶处
咽旁间隙	咽上缩肌与翼内肌和腮腺深叶之间	下颌智齿冠周炎，相邻间隙	吞咽疼痛，进食困难，张口受限，感染深需借助穿刺，易扩散，易吸收，咽旁壁红肿，腭扁桃体突出，腭垂被推向健侧，可以为耳源性感染	口内-翼下颌皱襞稍内侧纵行(首选)； 口外-以下颌角为中心，距下颌下缘 2cm 处切开，切口长 5cm。
口底多间	双侧下颌下、舌	下颌牙的感染	捻发音、凹陷性	双侧下颌下，

隙	下及颏下间隙	下颌下腺炎、 淋巴结炎 扁桃体炎、损伤	水肿、 <b>三凹征</b>	颏下作衣领或 <b>倒T形切口</b>
颏间隙感染	分 <b>颏浅</b> 与 <b>颏深</b>	间隙 <b>扩散</b> ； <b>耳源性感染</b>	浅可触及波动感；颏深需穿刺，可以为耳源性感染。 <b>张口受限</b>	<b>贯穿式引流</b> （多间隙感染）、单间隙感染：浅切皮肤；深切颏肌

1、**化脓性颌骨骨髓炎**多发生于**青壮年**，一般以**16-30岁**发生率高，**男多于女**，为2:1

2、化脓性颌骨骨髓炎约占各类型颌骨骨髓炎的**90%**，主要发生于**下颌骨**

牙源性感染占化脓性颌骨骨髓炎的**90%**（**临床上最常见**）

3、造成颌骨骨髓炎的**病原菌**主要为**金黄色葡萄球菌**，其次是溶血性链球菌、肺炎球菌、大肠杆菌、变形杆菌等。（**临床多见混合性细菌感染**）

4、**中央性**颌骨骨髓炎常在发病**两周**以后，由急性期（主要诊断依据患侧下唇麻木）转为慢性期，此时局部肿胀及疼痛明显减轻，多个瘻孔长期排脓，如果有大块**死骨**或多数死骨形成，在下颌骨可出现病理性骨折，咬合错乱与面部畸形。发生在儿童者可破坏牙胚组织，导致恒牙不能萌出或缺失，产生咬合错乱。**典型特点：下唇麻木。**

5、**边缘性骨髓炎**常在颌周间隙感染的基础上发生，下颌骨好发，其中以下颌支及下颌角多。**典型特点：腮腺咬肌区弥散性的肿胀。**

6、**边缘性**可分为**骨质增生型**和**骨质溶解破坏型**

7、中央性:死骨形成、摘除死骨;  
边缘性:骨膜下反应、刮除死骨

8、**中央性颌骨骨髓炎和边缘性颌骨骨髓炎的鉴别**

	中央性颌骨骨髓炎	边缘性颌骨骨髓炎
感染来源	以龋齿继发病、牙周膜炎、根尖周炎为主	下颌智齿冠周炎为主
感染途径	先破坏骨髓，后破坏骨密质，再形成骨膜下脓肿或蜂窝织	先形成骨膜下脓肿，主要破坏密质骨、很少破坏松质骨

	炎	
临床表现	可以是局限的，以弥漫型较多	多为局限，弥漫型较少
牙松动	累及的牙多数松动，牙周有明显炎症	无明显炎症或松动
病变范围	多在 <b>下颌体</b> 、也可波及下颌升支	多发 <b>下颌角及下颌支</b> 、很少波及下颌体
X 线片	慢性期病变明显， <b>可以有大块死骨形成，与周围骨质分界清楚或伴有病理性骨折</b>	增生型：骨膜反应 溶解破坏型：不均匀小块的骨粗糙面
<b>急性转慢性</b>	<b>2 周</b> （2周拍片才有意义）	无
<b>手术时间</b>	病变局限 3-4 周，弥散5-6周	慢性期 2-4 周

间隙	牙来源	临床表现		切开	
		张口受限	其他	口内	口外
咬肌	下颌678	✓	下颌支及下颌角为中心边缘性骨髓炎		下颌角
翼下颌	下颌678	✓	吞咽疼痛，下颌升支内侧深压痛	翼下颌皱襞稍外侧	下颌角
颞		✓	脑膜炎、脑脓肿 颞浅： <b>波动感</b>		贯穿
颞下	上颌678	✓	颞弓上、下及下颌支后方微肿	上颌结节外侧前庭沟黏膜转折处	下颌角 贯穿
咽旁	下颌8	✓	悬雍垂被推向健侧，吞咽疼痛、声音嘶哑	翼下颌皱襞内侧	下颌角
眶下	上颌4-4		眶下神经痛、海绵窦血栓性静脉炎 <b>波动感</b>	口内上颌尖牙及前磨牙区口腔前庭沟	
下颌下	下颌678		明显波动下颌骨下缘轮廓消失 <b>波动感</b>		下颌体下2 cm
颊	上下678		波及颊脂垫时发展迅速	下颌前庭沟	下颌体下1-2cm
口底多	下颌牙		广泛水肿，三凹征		倒T型

9、**新生儿颌骨骨髓炎**：指出生**3 个月以内**的**化脓性中央性**颌骨骨髓炎，

①主要发生于**上颌骨（中耳炎不会引起）**

②拍片对诊断意义不大

③结膜外翻或眼球外突已发展为**眶周蜂窝织炎**，死骨呈颗粒状。手术只摘除已分离的死骨。



10、**放射性颌骨骨髓炎**：由放疗引起，放疗后数月或十余年出现，针刺样剧痛，露出骨面的部位长期溢脓，经久不愈。

①口腔软组织平均耐受量为 6-8 周，60-80Gy 为软组织；骨组织为50-60Gy；

②放射性主要特征为**死骨与正常骨界限不清**。

③**治疗**：1) 进行手术治疗时注意应在健康骨质范围内施行死骨切除术；

2) **死骨分离前用低浓度过氧化氢液冲洗**；

3) **对已露出的死骨，骨钳分次逐步咬除**，以减轻对局部软组织的刺激。

④**预防**：**放疗前**→7-10天处理口腔的问题，去除金属义齿；

**放射中**→注意隔离保护；

**放疗后**→3-5年避免拔牙和手术。

11、**面部疔痈**——**最易发全身并发症**可并发**海绵窦血栓性静脉炎**、**败血症**或**脓毒血症**，**严禁挑刺、挤压、热敷**

1) **疔**-**单个**、局限于皮肤浅层组织；临床表现：疔-**红肿热痛、黄白色脓头**

**治疗**：宜保守，疔→**2%碘酊涂搽**。

2) **痈**-**相邻多数**、波及皮肤深层毛囊间组织，痈好发**唇部**(**男性好发、唇痈**)、**上唇**多见，蜂窝状腔洞、紫红色，**全身中度症状明显**。

**治疗**：痈→**高渗盐水**局部持续湿敷。

12、面颈部淋巴结炎：①**化脓性**细菌感染为化脓性淋巴结炎

②**结核杆菌**感染为结核性淋巴结炎

1) 化脓性淋巴结炎→**淡黄或桃花样粘稠脓液**；

慢性化脓性淋巴结炎→**微痛硬结**

2) **结核性淋巴结炎**：常见于**儿童及青年**；无痛，**干酪样坏死**，似米汤，**冷脓肿**（寒性脓肿）

3) **治疗**：**化脓性淋巴结炎**：急性：抗炎；化脓，切开引流；

慢性：不需要治疗；慢性反复→清除病灶

**结核性淋巴结炎**：抗结核治疗，常用药物**异烟肼、利福平**

## 第六单元 口腔颌面部创伤

- 颌面部损伤的特点：**
- ①口腔颌面部学血运丰富在损伤时的利与弊
  - ②牙在损伤时的利与弊（二次弹片伤；恢复正常的咬合关系）
  - ③易并发颅脑损伤（脑脊液鼻漏或耳漏）
  - ④有时伴有颈损伤（高位截瘫）
  - ⑤易发生窒息（组织移位、肿胀、舌后坠）
  - ⑥影响进食和口腔卫生
  - ⑦易发生感染（腔窦多）
  - ⑧可伴有其他解剖结构的损伤（腮腺-涎痿，面神经-面瘫，三叉神经-麻木感）
  - ⑨面部畸形

**1、多处伤：**同一解剖部位或脏器的两处或两处以上的损伤（面部多处软组织伤、下颌骨两处以上的骨折、全面部骨折）

**多发伤：**指除口腔颌面部损伤以外，还存在颅脑伤、胸腹伤或四肢伤。

**复合伤：**指两个或两个以上的不同致伤因子引起的创伤，如撞击伤与烧伤或与辐射伤并存。

### 2、窒息：

1) **阻塞性窒息：**①异物阻塞咽喉部（昏迷伤员易发生）；

- ②组织移位；
- ③肿胀与血肿

急救：①及早清除口、鼻腔及咽喉部异物

- ②将后坠的舌牵出（舌尖后约2cm用大圆针和7号线穿过舌的全厚组织）
- ③悬吊下坠的上颌骨骨块（筷子、压舌板横放于上颌双侧前磨牙）
- ④插入通气导管保持呼吸道通畅

2) **吸入性窒息：**主要见于昏迷伤员，直接将血液、唾液、呕吐物或其他异物吸入气管、支气管或肺泡内而引起窒息

治疗：立即行快速气管切开术，通过气管导管，充分吸出进入下呼吸道的血液、分泌物和其他异物，解除窒息。

**临床表现：“三凹征”**（锁骨上窝、胸骨上窝、肋间隙）

### 3、出血：

1) **指压止血**→出血较多的紧急情况：

耳屏前压迫—颞浅动脉；

在咬肌止端前缘的下颌骨骨面上压迫—面动脉；

在胸锁乳突肌前缘、环状软骨平面压迫至第6颈椎横突上—颈总动脉

（持续时间一般不超过5min，禁止双侧同时压迫→导致脑缺血）

2) **包扎止血：**毛细血管、小静脉及小动脉的出血或创面渗血

3) **填塞止血：**开放性和洞穿性创口或窦腔出血

4) 药物止血：创面渗血、小静脉和小动脉出血

#### 4、休克：

临床表现：早期休克心率120次/min+四肢皮肤的变化。抗休克目的：恢复组织灌流量。

1) 创伤性休克：安静、镇痛、止血、补液。

2) 失血性休克（颌面部最常见）：补充有效血容量、彻底消除出血原因，制止血容量继续丢失。

①早期休克—晶体液和胶体液，成人首剂2000ml；

②中度休克—输全血，第1h可输血1000ml；

③重度休克（收缩压低于9.3kPa）：10-30min内快速输入全血1500ml。

5、脑震荡：短暂一过性意识障碍、不超过半小时、常伴逆行性遗忘。

6、颅内血肿：昏迷-清醒-再昏迷；

急性颅内血肿：“两慢一高”库欣综合征→血压升高、脉搏徐缓有力、呼吸慢而深

7、脑水肿、脑挫裂伤、颅内高压：喷射状呕吐，用呋塞米、甘露醇。

8、脑脊液漏：颅前窝-鼻漏、颅中窝-耳漏，禁止冲洗和填塞

9、昏迷病人的体位：俯卧位，头垫高，口鼻悬空，严禁作颌间接扎。颈椎损伤—多人平运、颈部放置小枕，头侧固定；一般患者：侧卧位。

10、擦伤：小的点状和片状出血，清洗创面，去除附着的异物，防止感染。

11、挫伤（闭合性损伤）：局部皮肤变色、肿胀和疼痛（24小时冷敷，2天后可热敷）

12、刺伤：创口小而伤道深，多为盲管伤，破伤风—TAT。

13、割伤：创缘整齐、伤及大血管时引起大量出血。

14、撕裂或撕脱伤：最易发生休克，

①如完全撕脱的组织有血管可行吻合者，应即行血管吻合组织再植术；

②如无血管吻合，伤后6小时内将撕脱的皮肤在清创后，切削成全厚或中厚层皮片作再植术；

③超过6小时，组织已不能利用时，则在清创后切取皮片游离移植，消灭创面。

15、咬伤：对狗咬伤的病例，应预防狂犬病

16、清创术：预防创口感染和促进组织愈合的基本方法，一般原则是伤后越早进行越好原则6-8小时内进行

- 
- ①冲洗创口：6-12 小时（细菌为尚未大量繁殖）
  - ②清理创口：消毒、铺巾、清创处理（如创口有急性炎症、异物位于大血管旁、定位不准确、术前准备不充分或异物与伤情无关者，可暂不摘除）
  - ③缝合：伤后24-48小时，超过48小时无明显感染坏死充分清创缝合

17、

- 1) 舌损伤：保持舌的长度，纵行方向缝合；4 号以上粗缝线；边距针距5mm以上；伴有口底、粘膜牙龈的损伤，需分开缝合。
- 2) 颊部贯通伤：无组织缺损或缺损少→黏膜、肌、皮肤分层缝合；  
黏膜无缺损而皮肤缺损大→严密缝合口腔创口，隔绝与口腔相通  
较大的全层洞穿型缺损→直接将口腔黏膜与皮肤相对缝合，消灭创面，遗留的洞穿缺损待后期进行修复
- 3) 腭损伤：硬腭撕裂→黏骨膜缝合；缺损大不能立即修复→腭护板
- 4) 唇、舌、耳、鼻及眼睑断裂伤：伤后不超过6小时，应尽量设法缝回原处
- 5) 腮腺、腮腺导管损伤：为避免涎痿的发生，术后伤区绷带加压包扎7天左右
- 6) 面神经损伤：原则上应争取早期处理（3个月以内）

金英杰陕西校区口外头脑

## 第六单元 口腔颌面部损伤

### 1、牙槽突骨折：易发**上颌前部**

**诊断：**当摇动损伤区的牙时，可见邻近数牙及骨折片随之移动。

**治疗：**固定至少**4周**，牙弓夹板和正畸托槽的放置均应跨过骨折线**至少3个正常牙位**。

### 2、下颌骨骨折：（**特有表现：下唇麻木**）

下颌骨骨折段移位的主要因素→→→骨折的部位、外力的大小和方向、骨折线方向和倾斜度、骨折段是否有牙、咀嚼肌牵拉作用：

咬肌—上前内

翼外肌—前内

颞舌骨肌—向下、后

下颌舌骨肌—向下、内

咬肌—向上、前

颞肌—向上

#### （1）骨折段移位：

1) **正中联合部骨折：**①**单发**→无明显移位；

②**两侧双发**→正中骨折段向**后下方**；

③**粉碎性**→两侧向**中线**移位→下颌牙弓变窄

（**②③均可使舌后坠，易窒息**）

2) **颞孔区骨折：**①**一侧**→前骨折段（双降）下外（偏患侧）、后骨折段（患升）上前内（偏健侧）；

②**双侧**→前段下后、后段上前（**颞后缩及舌后坠**）

3) **下颌角骨折：**①正位于下颌角→不移位；

②肌肉附着处之前→前骨折段下内、后骨折段上前

4) **髁突骨折：**髁突颈（关节囊以外）-前内（**翼外肌**）

①**单侧髁突颈部骨折：**下颌向**后外**移位、**不能向对侧做侧方运动**，**后牙早接触、前牙及对侧牙出现开颌**

②**双侧髁突颈部骨折：****不能作前伸运动**，下颌支向**后上**移位，**后牙早接触、前牙开颌更明显**

（2）**咬合错乱（最常见的体征）**

（3）**骨折段异常动度**

（4）**下唇麻木（下颌骨骨折特有表现）**

（5）**张口受限（疼痛和升颌肌群痉挛）**

（6）**牙龈撕裂**

### 3、上颌骨骨折

- 1) LeFort I 型: (低位、水平) 梨状孔水平、牙槽突上方向两侧水平延伸到上颌翼突缝。
- 2) LeFort II 型: (中位、锥形) 鼻额缝向两侧横过鼻梁、眶内侧壁、眶底、颧上颌缝、沿上颌骨侧鼻至翼突→颅前窝 (脑脊液鼻漏)
- 3) LeFort III 型: (高位、颅面分离) 鼻额缝向两侧横过鼻梁、眶部、经颧额缝线后达翼突、形成颅面分离, 常导致面中部拉长和凹陷→多伴颅底骨折或颅脑损伤, 出现耳、鼻出血或脑脊液漏
- 4) 骨折段移位: 多随撞击力的方向而发生移位, 或因重力而向后下方移位。
- 5) 咬合关系错乱: 后牙早接触, 前牙开牙合。
- 6) 眶及眶周变化: “眼镜症状”, 眶周瘀斑, 复视
- 7) 颅脑损伤: 常伴发颅脑损伤或颅底骨折, 出现脑脊液漏

4、颌骨骨折治疗: 目前以手术开放复位**坚固内固定**为治疗的主流技术

- 1) 手法复位: 新鲜骨折并且移位不大的线形骨折。
- 2) 牵引复位: 手法复位效果不满意, 或伤后2-3周骨折已发生纤维性愈合的患者。  
颌间牵引→下颌骨骨折  
颅颌牵引→上颌骨骨折  
**下颌4-6周、上颌3-4周**
- 3) 手术切开复位: 开放性骨折、闭合性复杂骨折、陈旧性骨折。

**固定方法:**

- ①单颌固定-牙槽突骨折、移位不大的颊部线性骨折 (单颌牙弓夹板固定)
- ②颌间固定-目前应用在术前牵引和手术中维持咬合关系
- ③**坚固内固定 (RIF)-颌骨骨折首选**

### 5、髁突骨折:

①保守治疗: 手法复位并恢复咬合关系后行颌间固定。

☆轻度开牙合者→患侧磨牙后区垫上2-3mm厚的**橡皮垫**→颌间弹性牵引复位固定, 恢复咬合关系→撤除橡皮垫, 继续**颌间固定3周**

②**手术适应证:** 髁突明显向内下移位、成角畸形 $>45^\circ$ 、下颌支高度明显变短5mm、闭合复位不能获得良好咬合关系、向颅中窝移位、向外移位突破关节囊者。

- 1) 髁突骨折复位坚固内固定;
- 2) 粉碎性手术摘除碎骨块
- 3) 髁突骨折复位坚固内固定后**一般不需要辅助颌间牵引固定或仅固定10天即可**  
**儿童:** 保守治疗, 固定用单皮质钉 (防止损伤牙胚和下牙槽神经)。  
**老年人:** 保守治疗, 利用义齿恢复咬合关系。

### 6、颧骨颧弓骨折: 常伴发上颌骨骨折

①根据解剖移位的角度分类:

- I型：颧骨无移位骨折
- II型：单纯颧弓骨折
- III型：颧骨体骨折后内下移位，不伴转位
- IV型：向内转位的颧骨体骨折
- V型：向外转位的颧骨骨折
- VI：颧骨粉碎性骨折

(一无二弓三不转四内五外六粉碎)

- II、V型骨折复位后稳定，不需固定；
- III、IV、VI型骨折复位后不稳定，需要作固定

②从治疗的角度分类：

- A型：不完全性颧骨骨折、颧骨复合体不移位
- B型：完全性单发颧骨骨折、颧骨复合体与周围骨分离
- C型：颧骨粉碎性骨折（复杂性骨折）

**临床表现：**①颧面部塌陷畸形（伤后早期，可见颧面部塌陷畸形，随后由于局部肿胀，塌陷易被掩盖）

②开口受限（压迫颞肌咬肌，阻碍冠突运动）

③复视

④神经症状（眶下神经、面神经颧支）

⑤瘀斑

**诊断：**X线片常用鼻颧位（华氏位）、颧弓切线位，特征性表现→“M”或“V”形

**治疗：**①单纯颧弓骨折-巾钳牵拉复位

②颧弓单齿钩切开复位

③陈旧性骨折→头皮冠状切口复位固定

**手术适应症：**凡有塌陷畸形、张口受限、复视者均应视为手术适应证

**颧弓复位标准：**伤员不再有张口受限和塌陷畸形。

7、**眼眶骨折：**①骨折移位；②眼球内陷；③复视；④眶周淤血、肿胀；⑤眶下区麻木；

**手术时间：**伤后一周为宜，过早手术伤区组织肿胀未消，过晚手术伤区可能错位愈合或形成瘢痕，难以达到满意效果。

8、**二期愈合：**颌骨骨折临床愈合 6-8 周，达到组织骨性愈合 5-6 个月（X线看不到骨折线）

9、**传统骨折愈合（二期愈合）：**

血肿形成（4-8h）→血肿机化（24-72h）→骨痂形成（1-2周）→骨痂改建（2周后）

10、**一期愈合，**又叫直接愈合，骨折修复局限在骨内，不需要外骨痂的参与。

6周时骨折线基本消失，临床愈合时间比传统固定方法提前2周左右。

## 第七单元 口腔颌面部肿瘤及瘤样病变

1、肿瘤是人体正常组织由于内外因素长时间致病作用，使细胞遗传物质DNA产生突变，对细胞的生长分裂失去控制而发生异常增生和功能失调所造成的一种疾病。**口腔癌的发病率十万分之一。**

2、颌面部**良性肿瘤**以牙源性及上皮源性肿瘤为多见

**恶性肿瘤**以上皮组织来源多，**鳞状上皮细胞癌**最常见，占口腔颌面部恶性肿瘤的80%

**临界瘤：成釉细胞瘤、乳头状瘤、多形性腺瘤**

3肿瘤的**外在因素**：物理（**长期吸雪茄、烟斗**）、化学（**吸烟**）、生物、营养因素（**维生素A、B、E**）。

**内在因素**：神经精神、内分泌、机体免疫状态、遗传、基因突变。

4、恶性肿瘤的生长分型：**外生型、溃疡型、浸润型。**

5、好发部位：**舌癌>颊黏膜癌>牙龈癌>腭癌>上颌窦癌>口底癌**

6、良性肿瘤与恶性肿瘤的鉴别点：

	良性肿瘤	恶性肿瘤
发病年龄	任何年龄	癌：老年 肉瘤：青壮年
生长速度	一般慢	一般快
生长方式	膨胀性	浸润性
与周围组织关系	有包膜，不侵犯周围组织，界限较清，可移动	侵犯，破坏周围组织，界限不清，活动受限
症状	一般无症状	常有局部疼痛、麻木，头痛，张口受限，面瘫，出血等症状
转移	无	常发生转移
对机体的影响	一般无影响，如在要害部位也可危及生命	对机体影响大，发生恶病质而死亡
组织学结构	细胞分化良好	细胞分化差

7、肿瘤治疗的方法要根据肿瘤**组织来源、生长部位、分化程度、发展速度、临床分期、患者的机体情况。**



8、肿瘤手术的**无瘤原则**：

**记忆：正常组织切；**

**防止切破、分块、挤压瘤体；**

**缝合时换器械手套；**

**术中冲洗给药；**

**术后放化疗。**

- (1) 保证切除手术在正常组织内进行
- (2) 避免切破肿瘤，污染手术野
- (3) 防止挤压瘤体，以免播散
- (4) 应行整体切除，不宜分块挖除
- (5) 对肿瘤外露部分应以纱布覆盖、缝包
- (6) 表面有溃疡者，可采用电灼或化学药物处理，避免手术过程中污染种植
- (7) 缝合前应用大量低渗盐水及化学药物作冲洗和湿敷
- (8) 缝合创口时必须更换手套及器械
- (9) 为了防止肿瘤扩散，还可采用电刀，也可于术中及术后应用静脉或区域性动脉注射化学药物
- (10) 对可疑肿瘤残存组织或未能切除的肿瘤，应辅以电灼、冷冻、激光、局部注射抗癌药物或放射等治疗

9、**原位癌**：癌初起局限于黏膜内或表层之中，称**原位癌**。**不突破基底膜**

临床表现：**溃疡型：火山口状；外生型：菜花样；浸润型：粗糙不平，不易移动**

肉瘤：多见于儿童及成年人，起自深部间叶组织

影像学检查1. X线检查——骨组织肿瘤，恶性常规拍胸片，判断有无转移

2. MRI——软组织、血管

3. 超声体层（UT）B超

4. 放射性核素检查

甲状腺及异位甲状腺	碘131或碘125，碘125分辨好
颌骨恶性肿瘤	锝99m
肿瘤有无远处转移	ECT/PET

10、临床分期：（T24N36M）

T—原发肿瘤	Tx—原发肿瘤不能评估
	T0—原发灶隐匿
	Tis—原位癌
	T1—肿瘤最大直径≤2cm
	T2—肿瘤最大直径>2cm, ≤4cm
	T3—肿瘤最大直径>4cm
	T4a—局部中度浸润 T4b—局部非常广泛浸润
N—区域淋巴结	Nx—不能评估有无区域性淋巴结转移
	N0—无区域性淋巴结转移
	N1—同侧单个淋巴结转移, 直径≤3cm
	N2a—同侧单个淋巴结转移, 直径>3cm, ≤6cm
	N2b—同侧多个淋巴结转移, 其中最大直径≤6cm
	N2c—双侧或对侧淋巴结转移, 其中最大直径≤6cm
M—远处转移	N3—转移淋巴结最大直径>6cm
	Mx—不能评估有无远处转移
	M0—无远处转移
	M1—有远处转移

临床分期

0期	Tis	N0	M0
I期	T1	N0	M0
II期	T2	N0	M0
III期	T3	N0	M0
	T1	N1	M0
	T2	N1	M0
	T3	N1	M0

IVc期 ←————— M1

11、对射线不敏感：骨肉瘤、纤维肉瘤、肌肉瘤、脂肪肉瘤、腺癌、恶性黑色素瘤；

对射线敏感：恶性淋巴瘤、浆细胞肉瘤、未分化癌、淋巴上皮癌、尤文肉瘤；  
中度敏感：（吉林）基底细胞癌、鳞状细胞癌。（面部皮肤最常见基底细胞癌）  
恶性淋巴瘤对放化疗都敏感。

①白细胞为 $4 \times 10^9/L$ 、血细胞为 $100 \times 10^9/L$ 为警戒线，减少放射剂量

②白细胞低于 $3 \times 10^9/L$ 时，血小板低于 $80 \times 10^9/L$ ，暂停放射治疗

## 12、化疗药物的分类：

- ①**细胞毒素类**：氮芥、环磷酰胺；
- ②**抗代谢类**：甲氨蝶呤、5-氟尿嘧啶；
- ③**抗生素类**：博来霉素、平阳霉素；
- ④**激素类**：皮质激素类、丙酸睾酮
- ⑤**植物类**：长春碱、长春新碱、喜树碱；
- ⑥**其他**：羟基脲、顺铂。

## 13. 鳞状细胞癌→平阳霉素。

**腺癌类**→喜树碱或5-氟尿嘧啶；

**骨肉瘤**→甲氨蝶呤

## 14、冷冻治疗—恶性黑色素瘤。

15、肿瘤的预防：**I级**—病因预防，是降低发病率的最根本的措施；

**II级**—三早，早发现、早诊断、早治疗，提高治愈率；

**III级**—处理和患者，目标是根治肿瘤、延长生命，减轻病痛。

开展防癌普查（**3-5年一次**）或易感人群的监测（**每年1-2次**）

16、**癌前病变**：白斑和红斑。

17、化疗药物的最主要的**副反应**—**骨髓抑制**。

18、**皮脂腺囊肿（粉瘤）**→中央有**色素点**，**白色凝乳状分泌物**，**可恶变**。

治疗—手术切除与囊壁粘连的皮肤

19、**皮样表皮样囊肿**：**皮样囊肿（发瘤）**：囊壁有**皮肤附件**，好发**口底、颞下**；**表皮样囊肿**，囊壁**无皮肤附件**，好发于**眼睑、额、鼻**。触诊**坚韧有弹性**，**面团状**，穿刺**乳白色豆腐渣**样囊液。

20、**甲状舌管囊肿**：**颈正中线**，**舌骨上下部**最常见，可随**吞咽及伸舌等动作移动**，穿刺可抽出微黄浑浊的粘稠液体，甲状舌管瘻长期不治，还可**发生癌变**。治疗→**切除囊肿或瘻管**，而且应彻底，否则容易复发。还应将舌骨中份一并切除。

与**异位甲状腺**相鉴别（**碘125**、**碘131**）。

21、**鳃裂囊肿**：**第二鳃裂来源最常见**，舌骨水平，胸锁乳突肌上1/3前缘附近。**外口**见于**颈中下1/3**，**内口**见于咽侧壁。上呼吸道感染后会增大。**有消长史**可增大。囊液中可含有黄棕色清亮液体，胆固醇晶体。病理特点为囊壁内可见淋巴滤泡，**可恶变**。

22、多发性角化囊性瘤同时伴发皮肤基底细胞痣（或基底细胞癌），分叉肋、

眶距增宽、颅脑异常、小脑镰钙化等症状，称**痣样基底细胞癌综合征**或**多发性基底细胞痣综合征**

23、角化囊性瘤穿刺出黄白色皮脂样、角化样物。

24、牙源性颌骨囊肿：

	好发部位	临床表现	病因
<b>根端囊肿</b>	前牙	囊肿内有含铁血红蛋白（褐色）和胆固醇结晶	根尖炎症刺激因素转变
<b>始基囊肿</b>	下颌第三磨牙区和下颌支	发生在成釉期发育的早期阶段	成釉期的 <b>星网状层</b> 发生变性
<b>含牙囊肿</b> (滤泡囊肿)	下颌第三磨牙和上颌尖牙	Xray 示：囊肿 <b>包绕牙冠</b> 的釉牙骨质界	于牙冠或牙根形成之后，在缩余釉上皮与牙冠面之间出现液体渗出而形成
<b>牙源性角化囊性瘤</b> (KCOT)	下颌第三磨牙区和下颌支	生长缓慢，初期无自觉症状，沿着 <b>颌骨长轴生长</b> ，若继续生长，扪诊可有乒乓球样感觉，并发出 <b>所谓羊皮纸样脆裂声</b> ， <b>囊肿大多向颊侧膨胀。穿刺出草黄色液体或黄白色的角化皮脂样物。</b> <b>囊肿大多向颊侧膨胀，1/3向舌侧膨胀</b> <b>牙根：压迫成斜面状</b>	来源于原始的牙胚或牙板剩余

除根端囊肿外其余均可转化成或伴有成釉细胞瘤

治疗：易复发（**子囊**），可恶变（有**侵袭性**），囊壁刮除后用**苯酚或硝酸银**涂抹骨创

25、非牙源性囊肿：

	部位	X 线显示
<b>球上颌囊肿</b>	侧切牙和尖牙之间（23）	囊肿阴影在 <b>牙根之间</b> ，不在根尖部位
<b>鼻腭囊肿</b>	切牙管附近	切牙管扩大的囊肿影像
<b>正中囊肿</b>	切牙孔后，中缝的任何部位	圆形的囊肿影像，也可发下颌正中线
<b>鼻唇囊肿</b>	上鼻底和鼻前庭内	<b>骨质无破坏现象（拍片无意义）</b>

26、**潴留性囊肿**: 皮脂腺囊肿、舌下腺囊肿、黏液腺囊肿。

**炎症性囊肿**: 根端囊肿、残余囊肿

27、**色素痣**的分类: 交界痣、皮内痣、复合痣; 色素痣**恶变**程度: 交界痣 > 复合痣。

28、**色素痣恶变的指征**:

- 1) 局部微痒、灼热或疼痛;
- 2) 痣的体积迅速增大、颜色加深;
- 3) 表面出现感染、破溃、出血
- 4) 痣周出现卫星小点、放射黑线、黑色素环;
- 5) 痣所在部位引流区淋巴结肿大。

29、**牙龈瘤不是真性肿瘤**, 来源于牙周膜及颌骨牙槽突结缔组织的炎性增生物或类肿瘤性病变。好发于中青年**女性**、**前磨牙区**牙龈乳头, **妊娠性牙龈瘤**多属于**血管型**。

治疗—手术切除, 切除牙龈、去骨。**不能耐受手术者首选平阳霉素。**

30、**血管瘤**: 婴幼儿血管瘤, 是婴幼儿最常见的血管源性良性肿瘤, 多见于婴儿出生时或出生后1个月之内。分为**增生期** (4周后及4-5个月) → **消退期** (1年之后) → **消退完成期** (10-12岁)

治疗: 口服**普纳洛尔** (心得安)。

31、**微静脉畸形**: 又称**葡萄酒色斑**, 多发于颜面部皮肤, 常沿**三叉神经分布区**分布, 口腔黏膜少见。**指压试验阳性**。**中线型可自行消退**。

治疗:

32、**静脉畸形**: 又称**海绵状血管瘤**, 边界不清, 扪之柔软, 可以被压缩, 可触到**静脉石**, **体位移动试验阳性**, 可自行消退

治疗: **平阳霉素** (平阳无水鱼一无水乙醇、平阳霉素、鱼肝油酸钠)

33、**动静脉畸形**: 又称**蔓状血管瘤**, 常发生于**颞浅动脉**所在的颞部及头皮下组织中, 病损高起呈念珠状, 表面温度较正常皮肤高, **自感搏动**, **扪诊有震颤感**, **听诊有吹风样杂音**

治疗: 栓塞治疗。(风吹葡萄动)

34、**微囊型淋巴管畸形**: 即海绵型淋巴管瘤, 口腔黏膜的淋巴管畸形有时与微静脉畸形同时存在, 出现**黄、红色小疱状突起**。

35、**大囊型淋巴管畸形**: 又叫做囊性水瘤, 好发于颌下区、颈下区、锁骨上区、颈上, **透光实验为阳性**, 体位移动试验阴性, 常硬化剂和手术治疗 **有消长史**

**混合型脉管畸形**: **淋巴血管瘤**: 口腔黏膜的淋巴管畸形有时与微静脉畸形合并, 出现黄红色小疱状突起

**36、成釉细胞瘤：**好发于**下颌体、下颌角**，**女性**多发。易复发，易恶变，属于临界，具有高度局部侵袭。初期无自觉症状，逐渐发展可导致颌骨膨大，造成畸形。肿瘤侵犯牙槽突时，可使牙松动、移位、脱落，并使骨板变薄吸收，甚至入侵软组织。由于肿瘤的侵犯，可影响下颌运动，发生吞咽、咀嚼和呼吸障。肿瘤表面常见被对颌牙造成的压痕，可造成继发感染。当肿瘤压迫下牙槽神经时，患侧下唇可麻木。**穿刺出褐色液体，无胆固醇结晶。**

**X线**→早期呈**蜂房状**，以后形成**多房型囊肿样阴影**，单房较少，**多房型**有一定程度局部浸润性，故囊壁边缘不整齐，**呈半月形切迹**，囊内**牙根尖有不规则吸收现象**。

**治疗方法：**肿瘤外正常骨质0.5cm内切除。累及下颌骨下缘时：**部分切除+同期植骨**。

**37、骨化纤维瘤**为良性肿瘤，影像学为**高低密度混合影像**；

**骨纤维异样增殖症：**毛玻璃样改变。

**骨巨细胞瘤（破骨细胞瘤）：**肥皂泡沫样

**38、神经鞘瘤**→**穿刺抽出褐色血样液体，但不凝结。**

**39、神经纤维瘤**—颜面部出现大小不一的**棕色斑**；直径大于**1.5cm**，数量**5-6个**—**神经纤维瘤病**，是常染色体显性遗传病。

**40、舌癌**是**最常见的口腔癌**，多发于**舌缘**，其次舌尖、舌背，最少发生在舌腹。常发生早期淋巴结转移，**转移率最高**，舌癌可发生远处转移，**一般至肺部**。舌部的血运和淋巴丰富，舌部运动频繁，故舌癌容**易发生早期转移**。

①**舌癌颈淋巴转移常在一侧**

②**舌背或越过中线——对侧颈淋巴转移**

③**舌前部（舌侧缘）——下颌下及颈深淋巴结上、中群转移**

④**舌尖部癌——颌下或直接至颈深中群淋巴结**

**41、牙龈癌：**在口腔鳞癌构成比中局第二位或第三位，**溃疡型多见**。**下牙龈多见且较上牙龈为多见转移**，所以下牙龈癌要**颈清**

①**下牙龈癌波及牙槽突**→**方块切除**；

②**侵入下颌骨**→**下颌骨部分或一侧切除**；

③**上牙龈癌**→**上颌骨次全切除术**

④**上牙龈癌波及上颌窦**→**一侧上颌骨全切除**，赈复体修复

**42、腭癌：****硬腭癌**以来自唾液腺者居多，**鳞癌**少见。治疗首选手术+低温治疗。

**43、口底癌：****常早期发生淋巴结转移**，**转移率仅次舌癌**

44、唇癌：仅限于可见唇红缘黏膜原发的癌，多发生于下唇，在下唇中外1/3的唇红缘部黏膜，上唇转移比下唇早，远处转移最少发生。

45、上颌窦癌：早期症状不明显

上→眼球突出、向上移位，可能引起复视

下→牙松动、疼痛、龈颊沟肿胀

内→鼻阻塞、鼻出血、一侧鼻腔分泌物增加，鼻泪管阻塞有流泪现象

外→面部及唇颊沟肿胀，眶下神经受累发生面颊部感觉迟钝或麻木

后→翼腭窝（张口困难）。

46、中央性颌骨癌：原发性骨内癌，成釉细胞瘤恶变导致，颌骨虫蚀状破坏。

好发下颌骨，特别是下颌磨牙区，早期无自觉症状，以后出现牙痛、牙松动、局部疼痛，相继出现下唇麻木。

治疗：

①限于一侧时→→半侧下颌骨切除

②邻近中线或超过中线→→于对侧下颌骨颏孔或下颌孔处截骨或甚至行全下颌骨切除

一般应做颈淋巴清扫，配合化疗

47、恶性黑色素瘤：好发于皮肤：主要由交界痣或组合痣中的交界痣恶变而来；

诊断：不宜活体组织检查 可触及肿大淋巴结但无压痛

治疗：首选冷冻治疗→化学治疗→颈部选择性或治疗性颈清→免疫治疗。（洗冰箱）

48、肉瘤为间叶组织来源的一类恶性肿瘤，通常有软组织和骨组织肉瘤两大类

49、成骨性骨肉瘤：X线特征为日光放射状。

50、可以触及肿大淋巴结，但无压痛的3个病：①结核性淋巴结炎、②恶性黑色素瘤、③结内型恶性淋巴瘤

51、霍奇金淋巴瘤HL的治疗早期以放射治疗为主，晚期以化疗为主—MOPP（氮芥、长春新碱、丙卡巴肼、泼尼松）

52、非霍奇金淋巴瘤NHL 由于全身播散，一般化疗为主，放疗为辅，目前采用CHOP（环磷酰胺、阿霉素、长春新碱、泼尼松），对心脏病患者可采用COP（环磷酰胺、长春新碱、泼尼松）

53、NK/T淋巴瘤：中线坏死性肉芽肿，好发于鼻腔和鼻窦。

舍格伦综合征	主导管变粗呈腊肠状, 有的边缘不整齐, 呈羽毛状、花边样、葱皮状, 末梢导管点球状, 腮腺肿大
慢性复发性腮腺炎	腮腺造影显示末梢导管呈点状、球状扩张, 排空迟缓, 主导管及腺内导管无明显异常
慢性阻塞性腮腺炎	腮腺造影显示主导管、叶间、小叶间导管部分狭窄、部分扩张, 呈腊肠样改变
急性化脓性腮腺炎	不能做腮腺造影

1、急性化脓性腮腺炎, 又叫手术后腮腺炎, 常见于严重的全身性疾病、高热脱水、腹部大手术禁食以后, 细菌逆行性感染。

①临床表现: 以耳垂为中心的肿胀, 跳痛, 导管口有脓溢出。

②主要致病菌是: 金黄色葡萄球菌

③急性化脓性腮腺炎不宜做腮腺造影

④急性化脓性腮腺炎切开引流: 切口: 耳垂前绕过下颌角作s形切口, 多个方向钝性分离。

⑤切开引流的指征:

- (1) 局部有明显的凹陷性水肿;
- (2) 局部有跳痛并有局限性压痛点, 穿刺抽出脓液;
- (3) 腮腺导管口有脓液排出, 全身感染中毒症状明显。

2、慢性复发性腮腺炎: 5岁最常见, 男性多于女性, 腮腺反复肿胀, 腮腺造影可见末梢导管点球状扩张, 挤压腺体可见导管口有脓液或胶冻状液体。

(5岁男孩吃着果冻踢点球)。

治疗: 具有自愈性, 以增强抵抗力、防止继发感染、减少发作为原则。

3、慢性阻塞性腮腺炎病理: 导管扩张、腺泡萎缩、导管腔内分泌物潴留。病因多见于导管损伤所致的瘢痕。

临床表现: 中年, 男性略多于女性, 多单侧受累, 挤压腮腺从导管口流出浑浊的“雪花样”或粘稠的蛋清样唾液。进食肿胀。(中年男性爱吃腊肠和雪花啤酒)

治疗: ①唾液腺结石者——去除结石

②导管狭窄——钝头探针/注入碘甘油、抗生素等

③保守治疗: 自后向前按摩腮腺, 促使分泌物排出;

维生素c和酸性食物促进唾液分泌;

用温盐水漱口减少腺体逆行性感染

④经上述治疗无效者, 可考虑手术治疗→保存面神经的腮腺腺叶切除术

4、涎石病: 多发下颌下腺(85%), 中青年(20-40岁), 进食时腺体肿大—涎绞痛, 双手双合诊(由后向后)触及硬块, 唾液涎腺造影→圆形、卵圆形、梭形充盈缺损。

①阳性结石拍片: 下颌横断牙合片(靠前的结石), 下颌下腺侧位片(靠后的结石)。

②阴性结石: 造影。(对已确诊为涎石病者不做造影)

涎石多发于下颌下腺的原因:



- 1) 下颌下腺为混合性腺体,分泌的唾液富含**黏蛋白**,**钙**的含量也高出 2 倍,钙盐容沉积。  
 2) 下颌下腺导管自下向上走行,腺体分泌液逆**重力**方向流动,导管长,在口底后部有一**弯曲部**,导管全程较曲折,使唾液易于淤滞,导致涎石形成

**治疗:** ①**保守治疗(很小的结石)**、

②**取石术**(无下颌下腺反复感染史,腺体尚未纤维化,锝99m功能测定腺体功能存在着)

**切开取石术:**能扪及、相当于下颌第二磨牙以前部位的唾液腺结石。

**唾液腺内镜取石术:**位于下颌下腺导管、腺门及部分腺内导管、体积不很大以及多发性结石。

**唾液腺内镜辅助下切开取石术:**适用于导管后段及腺门部的大结石。

③**碎石术:**适用于唾液腺内镜下无法取出的大结石。

④**腺体切除术:**适用于以上方法无法取出得唾液腺结石以及下颌下腺反复感染或继发慢性硬化性下颌下腺炎、腺体萎缩,已失去摄取及分泌功能者

- 5、**舍格伦综合征(Sjogren)** 病理学表现: **腺泡萎缩、淋巴细胞浸润、肌上皮岛形成**

①**临床表现:** **眼干、口干**,舌呈“**镜面舌**”,龋为**猛性龋**、唾液腺肿大、其他分泌腺受累、结缔组织疾病(**50%伴有类风湿性关节炎;10%伴系统性红斑狼疮**)。

②**诊断:** **施墨实验(Schirmer)**(5分钟少于5mm);**四碘四氯荧光素染色**(冲完睑裂角膜鲜红色染色);**唾液流量测定**(533,5g白蜡嚼3分钟,分泌量少于3ml);**唾液腺造影**、**实验室检查:** **唇腺活检**。

③**治疗:** 对症治疗为主,眼干→人工泪液;口干→人工唾液;免疫抑制剂;结节型可采用手术治疗,切除受累腺体,以防止恶性变。

- 6、**涎瘘:** **腮腺**常见,多因损伤导致,分为**腺体瘘**和**导管瘘**,泌量少直接加压包扎

临床表现:造影剂外溢。**造影剂片状外溢,碘油池出现时怀疑唾液腺恶性肿瘤。**

治疗:

①**新鲜创口:**直接加压包扎

②**陈旧创口:**抑制腺体分泌(阿托品、山莨菪碱),

③**新鲜腮腺导管断裂:**端端吻合吻合。

④**有炎症和预后差:**摘除腮腺。

唾液腺造影鉴别

造影剂出现 <b>外溢</b> ,有外伤史或手术史	<b>涎瘘</b>
造影剂出现 <b>点、片状</b> 外溢,形成 <b>碘油池</b>	唾液腺 <b>恶性肿瘤</b>
分支导管移位,包绕肿瘤可呈 <b>抱球样</b>	唾液腺 <b>良性肿瘤</b>

- 7、**舌下腺囊肿(蛤蟆肿)**

**单纯型** 位于下颌舌骨肌以上的**舌下区**,状似“**重舌**”

**口外型** **潜突型**,位于**下颌下区**肿物,穿刺蛋清样黏稠液体

**哑铃型** 单纯型和口外型的**混合型**

**治疗:** 舌下腺摘除,残留部分囊壁不会复发,对不能耐受的儿童或老人可做**袋形缝合**,

儿童4-5岁后行舌下腺摘除，都在口内切开，吸尽囊液、加压包扎。

8、黏液囊肿（唇腺最好发）：好发下唇、舌尖腹侧，外渗型粘液囊肿（80%）、潴留型粘液囊肿。反复破损表现为白色瘢痕状突起

治疗：首选手术切除并将周围肿大腺泡一并切除，防止复发

保守治疗：抽打抽（抽液→打2%的碘酊→抽出）

9、涎腺肿瘤的发病率：

腮腺80%：80%位于浅叶

下颌下腺10%

舌下腺1%：90%为恶性

小唾液腺9%：腭腺(50%)最常见

舌下腺肿瘤好发舌根部，恶性最多，不易发现（腺样囊性癌）

磨牙后腺肿瘤：黏液表皮样癌最常见

唇腺肿瘤较少见，多为良性

涎腺肿瘤检查首选：B超

唾液腺结核好发于：腮腺

10、多形性腺瘤（混合瘤）：唾液腺肿瘤中最常见者。属于临界瘤。

①结节状，肿瘤性上皮组织和粘液样或软骨样间质组成，好发于30-50岁女性，好发部位：大唾液腺（腮腺）小唾液腺（腭腺）

②多形性腺瘤易复发的原因：

1) 包膜不完整，有浸润性腺体组织中也会有肿瘤细胞；

2) 包膜与肿瘤之间黏连较差，容易撕裂，术中种植。

③治疗：应作肿瘤包膜外正常组织处切除。保留面神经的腺体摘除。

浅叶：保留面神经+浅叶摘除；

深叶：保留面神经+全叶摘除；

下颌下腺肿瘤应包括下颌下腺一并切除

11、沃辛瘤（腺淋巴瘤或乳头状淋巴囊腺瘤）：组织发生与淋巴结有关

①多位于腮腺后下级，常呈多发性，<sup>99m</sup>Tc核素显像呈“热”结节，核素浓聚。（爱吸烟的老头，消长史）

②治疗：肿瘤外0.5cm正常组织内，切除腮腺后下极的腺体和周围淋巴结。

③腮腺造影：主导管屈曲或无改变，分支导管排列紊乱。

12、腺样囊性癌：圆柱瘤，分为①腺样型（筛状型）、②管状型、③实性型（恶性程度最高）

发生于舌下腺的肿瘤，多为腺样囊性癌

远处转移率高（肺）且快过舌癌，淋巴转移率低。

除了实性型外生长缓慢，可长时间带瘤生存。

- 13、黏液表皮样癌：唾液腺恶性肿瘤中最常见（良性最常见为多形性腺瘤）  
好发部位：腮腺、其次腭腺 磨牙后腺肿瘤多为黏表  
治疗：①以手术为主，高分化者应尽量保留面神经，综合治疗；  
②高分化不必作颈清，低分化考虑选择性颈清

金英杰陕西校区口腔外头脑风暴资料

# 口腔颌面外科

## 第九单元 颞下颌关节疾病

1、TMD：一类病因尚未完全清楚而又有相同或相似临床症状的一组疾病的总称；多发生于青壮年，以20~30岁患病率最高（女性居多）

2、TMD致病因素：关节内微小创伤、精神心理因素（两个主要因素）、免疫、关节解剖因素。

3、TMD的分类：功能紊乱、结构紊乱、器质性病变。

4、TMD具有自限性，一般不发生关节强直。

5、TMD主要症状：下颌运动异常；疼痛（无自发痛，运动时疼痛）；弹响和杂音（弹响音—可复性盘前移位；破碎音—关节盘破碎；摩擦音—关节骨质退行性变），其他症状：头疼、耳症、眼症。

诊断：X线—许勒位和经咽侧位

6、治疗原则：保守治疗为主，可逆性保守治疗（药物、理疗、封闭、咬合板）→不可逆性保守治疗（调合治疗）→手术治疗（逐步升级）

7、咀嚼肌紊乱疾病类，（拍片造影无意义）

	翼外肌功能亢进	翼外肌痉挛	咀嚼肌群痉挛	肌筋膜炎
症状	①弹响；②开口过大呈半脱位 ③无痛	①疼痛； ②开口中度受限 ③深压痛，无自发痛	开口重度受限，不自主肌肉抽搐，肌痛	持久性钝痛，有压痛点，压痛点敏感时称为扳机点； 开口轻度受限
开口型	开口末偏健侧	偏向患侧，被动开口度>自然开口度		偏向患侧，被动开口度大于自然开口度
弹响	开口末、闭口初	无	无	无
治疗原则	调整翼外肌功能（0.5-1%利多卡因）	解除肌肉痉挛（2%利多卡因）、补钙	理疗、类肉瘤毒素	消炎镇痛、封闭理疗

则		理疗: 15%氯化钙		
---	--	------------	--	--

鉴别诊断: 关节化脓性炎症、关节区肿瘤、颈椎病、茎突过长、癔病性牙关紧闭、破伤风

8、关节结构紊乱疾病类 (是TMD中构成比最高的一类)

可复性和不可复性关节盘前移位: 关节前间隙变大, 后间隙变小。

	可复性关节盘移位	不可复性关节盘移位	关节囊扩张伴关节盘附着松弛
症状	开口型异常	关节弹响史→间断性关节绞锁史→弹响消失 (开口受限可伴关节区疼痛)	开口度 <b>过大</b> , 可伴有 <b>慢性滑膜炎</b> 关节腔造影示关节囊扩张, 与翼外肌亢进鉴别。
开口型	闪电状: 患侧→中线	偏患侧 被动开口度不能增大	偏健侧
弹响	<b>开口初、闭口末</b>	无	开口末闭口初
治疗原则	无功能障碍者, 医嘱关节保护措施; <b>定位咬合板</b>	局麻下复位; <b>枢轴垫</b> 关节上腔1%的透明质酸; 严重者手术, 关节镜	硬化剂 : <b>5%鱼肝油酸钠</b> 腔内注射0.25-0.5ml (需要先注射麻药)

9、关节盘破碎穿孔好发于**双板区**。

10、炎性疾病类: 可有**髁状突后方**压痛, 下颌运动时疼痛加重, 出现张口受限, 开口偏向**患侧**, 被动开口时疼痛加;

治疗: **消炎镇痛、封闭治疗 (加入激素泼尼松)**

11、骨关节病类: ①关节盘穿孔 (**疼痛、多声破碎音; 拍片无意义、需要造影**)、

②关节骨质退行性变 (髁状突**连续摩擦音**)、

③关节盘破裂穿孔伴关节骨质退行性变 (前两个相加)

治疗: **保守治疗, 严重时关节镜、手术治疗。**

12、颞下颌关节脱位: 指髁突脱出关节之外而不能自行复位; 分为单、双侧脱位, 急性、复发性、陈旧性脱位, 按照脱位方向分为前、后、上、侧方脱位。

①**急性前脱位最常见**。是由于外伤、突然大张口、长时间开口或者滥用暴力所造成的急性前脱位时, 髁突位于关节**结节前上方**, **耳屏前空虚 (最典型表现)**

☆拍许勒位片→髁突位于关节结节前上方

**单侧脱位者**: 中线偏向**健侧**, **健侧后牙反牙合**;

**双侧脱位者**: 不能闭口, **前牙开合**, **后牙无接触**, 下颌前伸, 两颊变平, 脸型变长。

治疗: 及时复位 (**用力: 下、后; 复位方向: 下、后、上**), 且对下颌进行**制动2-3周**,

开口不宜超过1cm（重度张口受限）

②复发性脱位是由于急性前脱位治疗不当引起的长期翼外肌功能亢进者；不是翼外肌痉挛。

治疗可注射硬化剂或者采用手术治疗。

③陈旧性脱位（少见）：急性或复发性未能及时复位达3周以上，治疗以手术为主，复位后制动20天。

13、髁突骨折和脱位的鉴别：

耳屏前：骨折—肿痛；脱位—空虚

后牙：骨折—早接触；脱位—开牙合

### 第三节 颞下颌关节强直

1、关节器质性病变所致的长期张口受限或完全不能开口，称之为颞下颌关节强直。

2、关节内强直—关节内发生病变；关节外强直—假性关节强直、颌间挛缩

3、内强直多见于15岁以前的儿童，常见原因化脓性炎症（化脓性中耳炎，其次为创伤，血源性化脓性关节炎及类风湿性关节炎）；外强直为软组织或者肌肉损伤所产生的瘢痕

4、关节内外强直的鉴别

	内强直	外强直
开口困难	是	是
髁突动度	减弱（纤维性）或者消失（骨性）	减弱或者消失
面部外形	面下部发育畸形（小下颌畸形）	瘢痕挛缩或缺损畸形
X线	骨密质不规则破坏，髁状突与关节窝融合呈骨球状或T型融合	关节骨性结构及间隙无重要异常征象

5、①单侧内强直→面部不对称，颞部偏患侧，患侧下颌小，患侧面部丰满，健侧狭长

②双侧内强直→小颌畸形

6、关节内强直手术于12-15岁进行（颞下颌关节成形术）

骨性粘连少→髁突颈部截开形成假关节

骨性粘连大→下颌切迹以下，下颌孔以上

- 7、手术特点：切除骨 0.5-1cm，截骨区0.5-1cm间隙，术中形成35mm以上的开口度  
 8、最好一次手术，两次手术间隔期不超过 2 周，术后7-10天开始开口训练，持续6个月

## 第十单元 颌面部神经疾病

- 1、**三叉神经痛**：中老年多见、多为单侧性，有扳机点，电击、针刺、间歇性疼痛，但也可以自发，春冬季多见，大多有拔牙史。

特殊性表现：发生皮肤粗糙、增厚、色素沉着、脱发、脱眉

病理表现：脱髓鞘改变。

- 2、可分为原发性神经痛（真性）和继发性三叉神经痛（症状性，有功能障碍首选颅脑手术）。

- 3、**扳机点**：指在三叉神经分支内的某个固定的局限的小块皮肤或黏膜，可引起三叉神经痛的症状。

常见扳机点：

眼支	眶上孔、上眼睑、眉、前额、颞部；
上颌支	眶下孔、下眼睑、鼻唇沟、鼻翼、上唇、鼻孔下方、口角区、上颌结节、腭大孔；
下颌支	颞孔、下唇、口角区、耳屏部、颊粘膜、颊脂垫尖、舌颌沟，并观察开闭口与舌运动有无疼痛发作。

- 4、**痛性抽搐**：痛区潮红、结膜充血或流泪、出汗流涎，患侧鼻腔粘膜分泌量增加。（痛的眼泪口水直流）

- 5、**扳机点检查**：拂、触、压、揉

- 6、三叉神经的**检查内容**：感觉功能、运动功能、角膜反射、腭反射。

- 7、**首选药物**——卡马西平（痛痉宁、酰胺咪嗪或得理多）（也可以吃山莨菪碱、苯妥英钠），用法：每日加100mg，直到止住疼痛的最小剂量。最大吃到800mg/天，极限值1200mg/天。**半月神经节射频温控热凝术**（选择性破坏半月神经节内传导痛觉的纤维，保留对热抵抗力较大的传导触觉的纤维），此法用于保守治疗无效时，**复发率高且可重复**。

药物→封闭（1-2%普鲁卡因）→理疗→针刺→半月神经温控热凝术→注射疗法（无水乙醇）→神经撕脱手术—颅内手术

第一支痛时：封闭眶上孔；

第二支痛时：眶下孔、切牙孔、腭大孔、上颌结节或卵圆孔；

第三支痛时：颞孔、下牙槽神经孔或卵圆孔

- 8、**鉴别诊断**：

（1）舌咽神经痛：扳机点不同，咽后壁、舌根、软腭、扁桃体、咽部及外耳道。

- (2) 牙髓炎：无扳机点，疼痛时间长，主要为夜间痛  
 (3) 龈乳头炎：牙龈乳头有明显肿胀

9、**面神经麻痹**：中枢性面神经麻痹、周围性面神经麻痹（**额纹消失、不能蹙眉**）

10、**贝尔麻痹**：20-40 岁中青年、男性多，常发生在局部受冷风吹袭或着凉后发生可能与病毒感染（**I型单纯疱疹病毒**）、**遗传因素**有关

**临床**：患侧口角下垂、健侧向上歪斜，发生饮水漏水，不能鼓腮吹气，上下眼睑不能闭合，睑裂扩大、闭合不全、露出结膜，易患结膜炎，鼻唇沟变浅，时间久后由于肌肉萎缩，鼻唇沟变深。

11、**贝尔征**：用力闭眼时，眼球转**向外上方**

12、贝尔面瘫的**治疗**：**急性期（1-2 周内）**减少刺激，安抚；**恢复期（第 2 周末至 2 年）**尽快使神经传导功能恢复和加强肌收缩；**后遗症期（2 年后）**按永久面神经麻痹处理。

13、面瘫的**检查**：**味觉检查、听觉检查、泪液检查**。5分钟 2cm

14、**面神经从上往下**：**膝状神经节（泪腺）→镫骨肌支（听力）→鼓索（味觉）→茎乳孔外（面瘫）**

面神经损伤部位	症状及体征
茎乳孔以外	面瘫
鼓索与镫骨肌神经节之间	面瘫+味觉丧失+唾液腺分泌障碍
镫骨肌与膝状神经节之间	面瘫+味觉丧失+唾液腺分泌障碍+听觉改变
膝状神经节	面瘫+味觉丧失+唾液腺、泪腺分泌障碍+听觉改变
脑桥与膝状神经节之间	除面瘫外，感觉与分泌功能障碍均较轻，耳鸣眩晕
核性损害	面瘫+轻度感觉与分泌障碍

**☆：膝下跪，不流泪，镫镫镫，听力退，患了以上，索然无味**

治疗：①急性期（**1-2周**）→糖皮质激素+抗病毒药物+营养神经药物（禁忌强刺激）  
 ②恢复期（**第2周末至1-2年**）→尽快使神经传导功能恢复和加强肌收缩（可以强刺激）  
 ③后遗症期（**2年后**）→2年后面瘫仍不能按永久性面神经麻痹处理

15、舌咽神经痛：突发、短暂、伴发性针刺样剧痛，伴有**迷走神经兴奋**

16、治疗：药物治疗（卡马西平）；封闭治疗；手术治疗；病因治疗。



1、唇腭裂形成在胚胎的**前12周**，**→唇裂**发生于胚胎发育的**6-7周**，  
**→腭裂**发生于胚胎发育的**9-12周**。

2、唇裂是口腔颌面最常见的先天畸形，患病率**1:1000**，男女比例**1.5:1**，男性多于女性。

病因：

遗传因素：

营养因素（维生素A、B2、B6、C、D、E、钙、磷、铁、叶酸，**不包括锌**）；

药物因素（环磷酰胺、甲氨蝶呤、苯妥英钠、抗组胺药、美克济秦、沙利胺醇）**不包括心脏病类药物**

感染：**风疹病毒**

3、唇裂的**分类**

**国际分类**：①**单侧唇裂不完全性**→裂隙未裂至鼻底

**完全性**→整个上唇至鼻底完全裂开

②**双侧唇裂不完全性**→双侧裂隙均未裂至鼻底

**完全性**→双侧上唇至鼻底完全裂开

**混合性**→一侧完全裂，另一侧不完全裂

**国内分类**：①**单侧唇裂**：**I度唇裂**→仅限于红唇部分的裂开

**II度唇裂**→上唇部分裂开，但鼻底尚完整

**III度唇裂**→整个上唇至鼻底完全裂开

②**双侧唇裂**：按单侧唇裂分类的方法对两侧分别进行分类

**隐性唇裂**：皮肤和黏膜无裂开，但其下方的肌层未能联合或错位联合，致裂侧出现浅沟状凹陷及唇峰分离等畸形。

4、**唇裂修复**：最适合时间单侧**3-6个月**；双侧**6-12个月**，体重达**5-6kg**。

**小孩必须全麻，成年人可局麻下手术（双侧眶下神经麻醉）。**

**术后护理**：应用滴管和小汤勺喂饲。抗生素**2-3天**。拆线**5-7天**，唇弓**10天**。**术前需查胸腺。**

5、**下三角瓣法和旋转推进法的优缺点**

单侧唇裂手术	下三角瓣法（tennison）	旋转推进法（millard）
优点	简单；恢复上唇高度	切除组织少；唇弓形态好
缺点	切正常组织多；唇过长	技术难；唇高常不足

**改良旋转推进法——降低唇峰高度**

## 6、腭裂的分类:

①软腭裂: 软腭裂开, 但有时只限于腭垂。不分左右。

②不完全性腭裂: 部分腭裂。软腭完全裂开伴有部分硬腭裂; 有时伴发单侧不完全唇裂, 但牙槽突常完整。无左右之分。

③单侧完全性腭裂: 裂隙自腭垂至切牙孔完全裂开, 并斜向外侧直抵牙槽突, 与牙槽裂相连; 健侧裂隙缘与鼻中隔相连; 牙槽突裂有时裂隙消失仅存裂缝, 有时裂隙很宽; 常伴发同侧唇裂。

④双侧完全性腭裂: 在临床上常与双侧唇裂同时发生, 裂隙在前颌骨部分, 各向两侧斜裂, 直达牙槽突; 鼻中隔、前颌突及前唇部分孤立于中央。

腭裂的分度:

I度: 限于腭垂裂。

II度: 部分腭裂, 裂开未到切牙孔; 根据裂开部位又分为浅II度分裂, 仅限于软腭; 深II度分裂, 包括一部分硬腭裂开(不完全性腭裂)。

III度: 全腭裂开, 由腭垂到切牙区, 包括牙槽突裂, 常与唇裂伴发。

**腭咽闭合:**在发音时, 由肌群收缩, 使软腭处于抬高状态, 软腭的中后 1/3部分, 向咽后壁、咽侧壁靠拢, 再由咽上缩肌活动配合, 使口腔与鼻腔的通道部分或全部暂时隔绝。  
(腭裂语音)

9、**腭裂修复:**多选择在患儿**12-18(或8-18)**个月或**2岁**时进行。

**术前准备:**查扁桃体, 肿大者需先摘除。

10、腭裂手术中要把**腭沟**打断, 减小**腭帆张肌**张力。

11、**少见的腭裂:**一侧完全、一侧不完全、混合双侧、腭垂缺失、隐性腭裂(粘膜下裂)、硬腭裂孔。不包括腭垂裂

12、**唇腭裂手术术后护理:**

(1) 患儿在术后全麻未醒前, 应使患儿平卧, 将头偏向一侧, 以免误吸

(2) 全麻患儿清醒后4h, 可给予少量流汁或母乳, 腭裂**流质饮食**应维持至术后**1-2周**, **半流质1周**, **2-3周后可进普食**

(3) 唇裂创口当天可用敷料覆盖, 吸敷分泌物, 以后应采用暴露疗法; 在张力较大的病例, 可采用唇弓, 以保持减张固定, 易于创口愈合。

(4) 术后24小时内应给予适量的抗生素, 预防感染

(5) 术后**2周(14天或10天以上)**拆线。

(6) 术后或拆线后, 应嘱咐家属防止患儿摔跤, 以免遭致创口裂开。术后裂开应在6-12月再次手术。

13、为了减少腭裂伴**前腭突过度生长**患儿的畸形, 出生后即应行**正畸治疗**。

14、**唇腭裂序列治疗**：出生后6个月佩戴鼻管；

单侧唇裂→3-6个月，双侧唇裂→6-12个月；

腭裂→12-18个月（8-18）个月或两年；

语音训练→术后1个月，正规训练→4-6岁；

外科正畸→16岁。

**牙槽突植骨术**：9-11岁（9-12岁），尖牙萌出，牙根形成1/2-2/3.

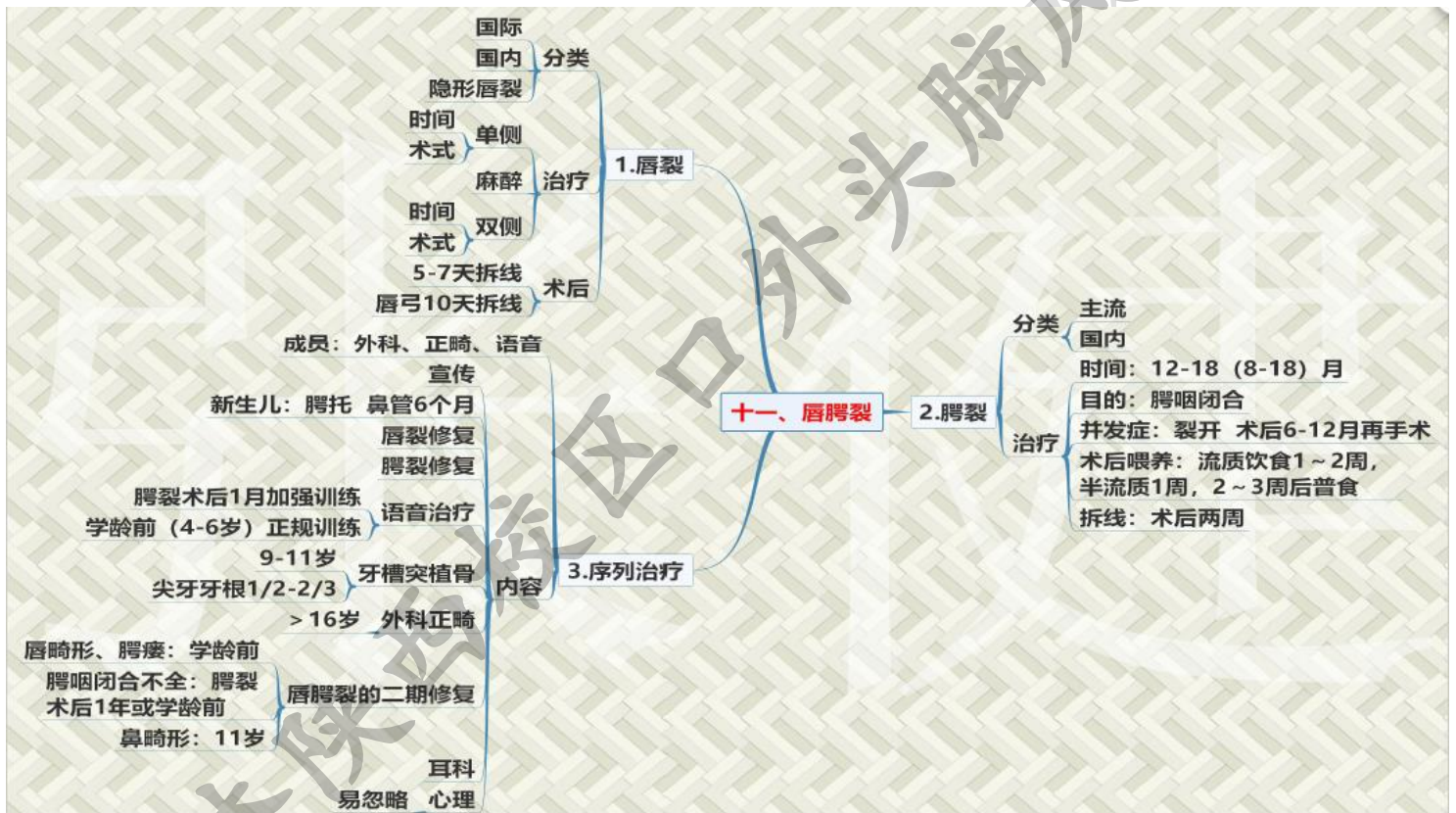舌刺舌挡与矫形修复无关

二期修复：唇畸形及腭瘻在**学龄前**修复；鼻畸形在**11岁**时；腭咽闭合不全的矫治在**术后一年或学龄前**

耳科治疗：定期检查

**心理治疗**：及时做好思想工作（**最易被忽略**）

外科正畸治疗：常在 16 岁



## 第一单元 口腔颌面外科基本知识和基本操作

## 第一节病史记录及检查

- 1、临床病历分类：门诊病历、住院病历、急诊病历
- 2、**主诉**包括症状、部位、时间，不得超过**20**字。
- 3、**24 小时**：病历记录需要**24小时内**完成（入院记录、再次或多次入院记录、**24小时内**出院记录、**24小时内**入院死亡记录（患者死亡后 24 小时内）。
- 4、**急诊病史要精确到分钟**。
- 5、病历**书写的时间**：稳定病史的病历：3d/次，病重2d/次，病危至少1d/次。
- 6、完整的门诊病史包括：主诉、病史、体格检查、实验室检查、初步诊断、处理意见、医师完整签名等。**过敏史红笔录**
- 7、区分既往史和个人史，**既往史与医疗有关，个人史跟生活有关。**
- 8、**同一疾病相隔3个月以上**复诊者原则上按初诊病人处理。
- 9、**门诊会诊**：普通24小时内，急会诊2小时内（老标准）；**普通48小时内，急会诊10分钟内**（新标准）
- 10、**急诊抢救病历**应在抢救后**6小时**内书写病历；首次病程记录：**8小时**内完成；主治医师查房记录：**48小时**内。
- 11、口腔检查应遵循的顺序：由外到内，由前到后，由浅入深，健患侧对比。
- 12、**重金属**中毒患者：牙龈呈**蓝黑色**线状色素。**艾滋病**：牙龈**线性红斑**
- 13、张口度：上下中切牙切缘之间的距离，自身示、中、无名三指合拢时指末节的宽度，**3.7-4.5cm，平均3.7cm。**
- 张口受限分四度：**
  - 轻：两指2-2.5cm
  - 中：一指1-2cm
  - 重：不足一指，小于1cm
- 完全性张口受限：牙关紧闭
- 14、**双指合诊**：唇、颊、舌；**双手双合诊**：口底、下颌下区（**从后向前**）
- 15、**前颅底骨折**体征之一：**脑脊液鼻漏**；**中颅底骨折**：**脑脊液耳漏**
- 16、**听诊**：**腭裂患者**：腭裂语音；**舌根部肿块**：含橄榄语音；**动静脉畸形**：吹风样杂音、捻珠感、震颤感
- 17、**淋巴结检查：**
  - 体位：坐位，头略偏向检查侧
  - 顺序：由浅入深、滑动触诊（三指）
- 18、**TMJ 检查**：**耳屏前叩诊法**（食指或中指）、**外耳道指诊法**（小指贴在外耳道的前方）
- 19、**腮腺触诊**：示、中、无名三指平触，切忌用手提拉触摸；**下颌下腺及舌下腺**：双手双合诊
- 20、正常成人**分泌唾液量** **1000-1500ml/日**，**90%**来自腮腺和**下颌下腺**（**60%-65% 下颌下腺**），**舌下腺**3%-5%。
- 21、**流腮**：**淀粉酶检查**

22、**穿刺检查（逢囊必穿）**：**脓肿8或9号针头（九龙）**，**血管瘤7号**，**唾液腺和深部肿瘤6号（瘤瘤）**，数字越大，针管越粗。

23、**忌穿刺**：颈动脉体瘤或动脉瘤；结核性病变或恶性肿瘤（进针注意）

24、**活检**：切取活检、吸取活检、切除活检、冷冻组织活检。

25、**切取活组织检查**：**表浅或有溃疡**的肿瘤；**不用麻醉或局部组织麻醉**；肿瘤边缘和正常组织交界 **0.5-1cm** 楔形组织（**粘膜 0.2×0.6cm**）；**忌染料类消毒剂（用酒精）**，**忌电刀**，**忌钳夹挤压**，**忌在坏死组织表浅出切取**，**血管瘤和恶性黑色素瘤不宜活检**。**固定液10%的福尔马林/4%甲醛溶液**。

26、**切除活检**：**黏膜完整**、深部、小型肿瘤或淋巴结。

27、**冷冻活检**：**不需要**进行固定。

28、**冰冻活检的缺点**：厚度大，肿瘤性质未能完全确定。

以后进行。28、**吸取活检**：深部、表面完整、较大的肿瘤及淋巴结

29、**甲状腺瘤**和异位甲状腺：**碘 131 和碘 125**

**手术探查**：**经上述各项检查还不能确定疾病的性质**

30、**锝 99mTc.**：**颌骨恶性肿瘤、沃森瘤、腺体功能**

31、**血常规**：**红细胞计数**：男性 $4.0-5.5 \times 10^{12}/L$ ；女性 $3.5-5.0 \times 10^{12}/L$ ；儿童 $4.0-5.3 \times 10^{12}/L$

32、**血红蛋白**：男：**120-160g/L**；女性**110-150g/L**；儿童**120-140g/L**

33、**白细胞**：成人 $4-10 \times 10^9$ ，儿童（6m-2y） $11-12 \times 10^9/L$ ，新生儿 $15-20 \times 10^9/L$

34、**中性分叶核细胞50%-70%**，**淋巴细胞20%-40%**。**单核细胞：3-8%**

**嗜酸性粒细胞（EOS）直接计数**： $(50-300) \times 10^6/L$ （ $50-300/mm^2$ ）

35、**血小板** $100-300 \times 10^9/L$ 。

36、**正常人尿量1000-2000ml**，平均1500ml。**尿细菌培养**：**清洁中段尿**。

37、**正常人尿白细胞**：0-10/u1，**红细胞**：0-5/u1。

38、**正常尿沉渣镜检**：**白细胞**小于5，**红细胞**小于3。

39、**血清钾**：**3.5-5.3mmol/l**，**血清钠**：**135-145mmol/l**，**血氯**：**96-110 mmol/l**，

**空腹血糖**：**3.9-6.1mmol/l**。

40、**正常谷丙转氨酶和谷草转氨酶范围**：**0-40U/L**。

41、**仅出现HbsAb阳性的患者为乙肝疫苗患者注射后**。

**大小三阳核心抗体和表面抗原都是阳性**。

**大三阳**：**+e抗原阳性**；**小三阳**：**+e抗体阳性**。

42、**出血时间（BT）**：**1-5min**纸片法；

**凝血酶原时间（PT）**：**12-16s**，超过正常3s为异常；

**活化部分凝血活酶时间（APPT）**：**24-36s**，超过正常值10s为异常。

## 第二节消毒和灭菌

### 一、 手术室与手术器材的消毒灭菌

手术室消毒**顺序**：**无菌、污染、感染**

1、**高压蒸汽灭菌法**：一般物品均可使用，**明胶海绵、凡士林、油脂、液体石蜡和各种粉剂不宜使用此方法**。（用干热）

2、煮沸消毒法：适用于耐热耐温物品，单会使刀刃的锋利行受损，消毒时间自水煮沸开始算起。一般需 15-20 分钟。乙肝病毒需煮沸30分钟。加入 2%碳酸氢钠时，可缩短消毒时间，增加沸点至105℃。

3、干热灭菌法：玻璃、陶瓷、明胶海绵、凡士林、油脂、液体石蜡等物品(不可以用高压蒸汽灭菌)用该法，但棉织品、合成纤维、塑料及橡胶制品等不可用此方法。一般 160℃应持续 120 分钟，170℃应持续 90 分钟，180℃应持续60分钟，温度没升高10度，时间缩短30min。

#### 4、化学消毒法：

(1)乙醇：最常用，浸泡时间30min，不能灭菌。

(2)戊二醛：制剂为 2%碱性戊二醛，2min内杀灭细胞繁殖体；10min 内杀灭真菌、结核杆菌（10分钟，真结婚）；15-30min，杀灭乙肝病毒；4-12h，杀灭细菌芽孢。

(3)碘伏：乙醇溶液较水溶液杀菌作用更强。消毒器械可用 1-2mg/mL 的有效碘溶液浸泡1-2 小时（1212排排走）。

(4)福尔马林液：（含甲醛 36%-40%的水溶液），用于外科器械灭菌，使用 10%溶液，浸泡 60-120min，取出后用灭菌蒸馏水冲洗。

(5)含氯消毒剂：水溶液产生次氯酸。

(6)过氧乙酸：杀灭芽孢，1%，5min杀灭繁殖体微生物，0.01%-0.5%，30s-10min。注：除醇类没有杀菌作用外，其余均可杀菌，过氧乙酸最强。特殊器消毒：机头：高压蒸汽或甲醛蒸汽；钴针：甲醛蒸汽（36%-40%甲醛---40分钟）

## 二、手术区的消毒灭菌

### 1、术前准备

(1)患者术前应行理发、沐浴、备皮

(2)植骨植皮者，应先做口腔洁治，龋齿充填和残根拔除，并用 1: 3000-5000 高锰酸钾液或 1:1000洗必泰含漱，

取皮取骨区应在术前 2 日彻底清洁、备皮，以乙醇消毒后用无菌敷料包扎。

### 2、消毒药物

(1)碘酊：消毒口腔内为 1%，颌面颈部 2%，头皮部 3%；消毒皮肤时，用70%酒精脱碘；碘过敏者禁用。

(2)洗必泰液：皮肤消毒为 0.5%，口腔内及创口消毒 0.1%。

(3)碘伏：含有效碘 0.5%的碘伏水溶液可用于皮肤和手的消毒，也可用于口腔黏膜的术前消毒。

(4)75%乙醇：最常应用，消毒力较弱，常于碘酊后使用，用于脱碘。

### 3、消毒方法（先口内再口外）

(1)非感染创口：从术区中心逐步向四周；

(2)感染创口：从四周逐步向术区中心（与非感染创口相反）

4、消毒范围：头颈部手术应至术区外 10cm，四肢躯干则需扩大至 20cm。

### 5、消毒巾铺置

(1)孔巾铺置法：适用于门诊小手术；

(2)三角形手术野铺巾法：适用于口腔、鼻、唇、颊部手术；

(3) 四边形手术野铺巾法：适用于腮腺区、颌下区、颈部等大型手术。

注：术区周围最少3-4层，外周至少2层

### 第三节 基本手术操作

1、口腔颌面部手术的基本操作**六大步**：显露 止血 解剖分离 打结 缝合 引流

2、显露

(1)切口设计：切口尽量与术区神经、血管、腮腺导管等组织结构的位置和行径平行，避免损伤。

(2)部位：切口应该选择比较隐蔽的部位和天然褶皱处；切口方向应该与皮纹方向一致；活检手术的切口应尽量与再次手术的切口方向一致

(3)长短：切口的长短原则以能**充分显露**为宜

(4)切开方法：手术刀与组织面**垂直刺入**皮肤，移动时**转至45°斜角**切开皮肤，**切完垂直离开**，整齐、准确、快速、深度一致，一次切开，逐层切开。肿瘤手术宜用**电刀或光刀**，**整复手术不用光刀和电刀，以减少斑痕**。

(5)切开体位：颌下、颈部手术垫高肩部，头侧位；腭部手术采用平卧仰头位；唇部采用平卧正位

3、**止血**：**钳夹结扎止血（最常用）**、**阻断止血（最明显、最可靠）**、压迫止血、药物止血、热凝止血、降温止血、降压止血

4、较大面积的渗血：**温热的盐水纱布**；局限性出血但找不到出血点：**荷包缝合或多圈式缝扎压迫止血**；骨髓腔或骨孔内的止血：**骨蜡充填**；窦腔内出血或颈静脉出血不能及时止血时：**填塞碘仿纱压迫止血**，再逐次抽除。

全身药物止血：止血芳酸、止血敏；

局部用药止血：明胶海绵、淀粉海绵、止血粉，局部注射**含有1:100000肾上腺素**的普鲁卡因或生理盐水

5、**低温止血：32°**；**降压止血**：收缩压降至10kpa或80mmHg，**一般不超过30min，心血管疾病患者禁用**。术中钳夹止血/止血带，每30min松开1-2min。

6、解剖分离：锐性分离、钝性分离

7、打结：单手打结、持针打结 线头：**组织内1mm 皮肤5mm 血管3-4mm**

8、缝合：除某些口内手术后的裸露骨面 以及感染创口等特殊情况下，所有创口应该初期缝合

9、方法：**单纯缝合**：间断缝合、连续缝合；**外翻缝合**（褥式缝合）

**皮内缝合**：术后瘢痕小用于整复小手术

10、进出针针距等于或略小于皮下边距，进出针针距大于皮下间距，皮肤边缘内卷，小于则外翻。（**大内卷小外翻**），缝合顺序，**先游离后固定**。

11、高低不等的切口，高的组织皮下间距小。**颈部边距3mm，针距5mm，整复手术边距2-3mm，针距3-5mm，舌边距针距都>5mm**

12、**三角形皮瓣**小于90度：皮肤→皮下→皮肤（**画圈缝合**）。

13、引流适用症：感染或者污染创口；渗液多创口；留有死腔创口；止血不全创口

14、**开放引流**：**片状，纱条，管状（最便于冲洗）**，多在引流24到48小时，脓肿或死腔引流到脓液渗液消除后消除，脓腔引流一开放引流。

15、**闭式引流**：负压引流 **24 小时内引流量不超过 20-30ml** 时去除。（**大手术后**）

16、固定：最常用，最牢靠方法—**引流口缝扎固定**。

17、负压引流装置：**低进高出**。

#### 第四节 创口的处理

1、创口的愈合过程（无肉芽的为一期，有**肉芽为二期**（拔牙创属于二期））

2、临床**创口分类**

分类	标准	常见于
无菌创口	未经细菌侵入	外科无菌切口，早期灼伤和某些化学性损伤已经及时处理者
污染创口	细菌侵入，但尚未引起化脓性感染	与口鼻腔相通或口腔内手术切口
感染创口	细菌侵入，引起化脓性感染	化脓性炎症情况下进行手术的创口

	缝合	换药	引流	是否用药	拆线时间
无菌创口	严密缝合，面部早期暴露	不打开敷料，除非怀疑有感染	浅表 不引 深 引	可不用	<b>面5，颈7 光刀14天</b>
污染创口	清创后缝合，面部早期暴露	同上	小污染 不引 大污染 引	用抗生素，污染重，伤口深用TAT	<b>7--10天 腭裂10天以上</b>
感染创口	控制感染后缝合	每日换药	必须放置 <b>无脓液排除 48小时后</b>	同上	

4、感染创口不可以缝合，需要引流。

5、**换药**的主要目的：**保证和促进创口的正常愈合**。

6、**绷带包扎**的作用：

1) 保护术区和创口，防止继发感染，**避免再度感染**。

2) **止血**并防止或减轻水肿。

3) 防止或**减轻骨折错位**。

4) **保温、减轻疼痛**。

5) **固定敷料**。

7、**腮腺区**要适当加压，防止出现涎瘘。



- 8、卷带（8-10cm宽，5m长）：最常使用。
- 9、四头带：长约 70cm，用于鼻、颞部创口。前牙根尖区手术
- 10、切开引流的第一次包扎应该适当加压。
- 11、交叉十字绷带：颌面部和上颈部。
- 12、单眼交叉绷带（面部绷带）：上颌骨、面颊部。
- 13、四头带：鼻颞部。

## 第十二单元牙颌面畸形

- 1、牙颌面发育不足与发育过度都会导致错牙合畸形
- 2、临床分类：上颌畸形、下颌畸形、双颌畸形、不对称牙颌面畸形、继发性牙颌面畸形
- 3、术前正畸：消除牙的代偿性倾斜
- 4、术后正畸治疗：术后 4-5 周开始，6 个月内完成，追踪观察 4-6 周，无复发倾向，制作保持器。
- 5、术后的追踪观察至少应持续6个月

## 第十三单元 口腔颌面部后天畸形和缺损

- 1、牢记整复手术要求（4 条）
  - 1) 严格无菌条件；
  - 2) 尽量爱护和保存组织；
  - 3) 防止或减少粗大的瘢痕形成；
  - 4) 应用显微外科技术。
- 2、显微血管外科：一般是2mm以下的血管，小血管—1.1-3mm，显微细小血管—0.6-1mm，显微微小血管—0.15-0.5mm。

基本要求：

- 1) 吻合口的血管内膜应紧密接触
- 2) 没有外膜植入吻合口
- 3) 吻合口不产生狭窄
- 4) 吻合后的血管应无张力

先吻合静脉再动脉

吻合时以肝素和利多卡因盐水液冲洗血管口，防止血栓和痉挛

显微神经缝合用9-0~11-0的无损伤缝针

组织移植

游离皮片的分类、特点

(1) 表层皮片——也称刃厚皮片或Thiersh皮片。它包括表皮及一小部分的真皮乳头层，其厚度约为0.2~0.25mm。

■ 优点：抗感染和存活能力强，新鲜或肉芽创面上均易生长。供皮区一般不形成增厚的瘢痕

■ 缺点：皮片收缩大，极易挛缩，质地脆弱，不耐受外力摩擦与负重，色素沉着严重，在肌腱、肌束等部位生长后易产生挛缩性功能障碍

(2) **中厚皮片**——也称**Blair皮片**。它包括表皮及一部分的真皮层，其厚度约**0.35~0.8mm**，相当于皮肤全厚的1/3~3/4，**薄中厚皮片**为0.35~0.5mm，**厚中厚皮片**为0.62~0.8mm

■ **优点**：**挛缩小**，质地较柔软，**耐磨性**较好，**色素沉着**较轻，功能恢复与外表均较佳

■ **缺点**：**抗感染的能力稍弱**；厚中厚的**供皮区常常产生增生性瘢痕**

(3) **全厚皮片**——也称**Wolfe-Krause皮片**。它包括表皮及真皮的全层。

■ **优点**：**柔软而富有弹性**，活动度大，能**耐受摩擦**机负重，**收缩小**，**色泽变化亦小**

■ **缺点**：**抗感染力较差**，对受皮区创面要求较高。供皮部位不能自行愈合，**必须缝合**

**表层皮片术后不需要缝合**，敷料即可，**中厚皮片和全厚皮片移植需要对位缝合**。

一般在术后一周左右拆除敷料，面颈部植皮可再继续加压包扎1-2天。

皮片移植后的**生理变化**：**48-72小时**已基本成活，**术后8天**已有足够的血供。

**痛觉先恢复**，**1年后**可完全回复正常。毛囊**1年后**恢复

有感染的肉芽或骨面	刃状皮片
口腔内植皮	薄中厚
面颈部植皮	全厚或厚中厚皮片
毛发可再生、眉再造	全厚皮片

### 皮瓣分类和特点

**皮瓣是由皮肤的全厚层及皮下组织所构成**

(一) **带蒂皮瓣**pedicle flap——由皮肤的全厚层及皮下组织构成，有与皮肤相连的蒂。

(1) **随意皮瓣**random flap：没有知名的血管供血，故在设计皮瓣时，长宽比例受到一定限制，在肢体和躯干，长宽之比以**1.5:1**最安全，**最好不超过2:1**；在**面部**可放宽到**2-3:1**，血供特别**丰富的部位**可达**4:1**

■ **移位皮瓣**：又名**对偶三角交叉皮瓣**或**Z成形术**。达到**松解挛缩、恢复功能**的目的；也可用于恢复错位的组织或器官的正常位置与功能；以及用于长切口的闭合以预防术后**瘢痕挛缩**

■ **滑行皮瓣**：又名**推进皮瓣**。**V--Y--长度增加，宽度缩小**；**Y--V--长度缩小，宽度增加**

■ **旋转皮瓣**：选择缺损附近的皮肤组织形成各种形态的皮瓣，利用旋转方法以**整复缺损**

(2) **轴型皮瓣**：特点是有一对知名血管供血与回流，因而只要在血管的长轴内设计皮瓣，一般可不受长宽比例的限制（**血管5cm以上**）

■ **岛状皮瓣**：是指一块皮瓣仅含有一条血管蒂，它的特点是**蒂长，经过皮下转移灵活**，由头皮转移行眉再造常用此法

■ **隧道皮瓣**：皮瓣必须通过皮下或深部组织进行转移。与岛状皮瓣不同的是除含有知名血管外，蒂部的横径与皮瓣的横径相一致，仅仅是在通过隧道的部分蒂部被去除了表皮。

**口腔颌面部中小型缺损最常用的是前臂游离皮瓣**，

**复合组织缺损—肌皮瓣（胸大肌、背阔肌）。**

(二) 游离皮瓣free flap——行血管吻合

注意事项——【需断蒂者，一般在术后14-21天】

【游离皮瓣术要保持室温在25℃】**头颈部制动**

【术后72h内是游离皮瓣最容易发生**血管危象**的时期，如皮瓣颜色变暗、发绀则说明**静脉淤血**；如为**灰白色**，则表示**动脉缺血**】

温度不能低于皮温的3-6℃

【感觉的恢复**首先是痛觉**，最后是温度觉，所以要特别防止烫伤和冻伤】

浅部血管：毛细血管充盈实验超过5秒提示微循环很差；针刺实验：7号针，判断动脉

埋藏皮瓣完全不能进行临床检测，可采用**超声多普勒术**后每半个小时检测一次，6个小时后，每1个小时观察记录一次，持续5-7天。

**带肌蒂的骨移植**：仅限于**整复下颌骨体部的中小型缺损**。

**血管游离骨移植术**最常用的是**面动脉吻合**。

【骨移植术】——多采用**同侧髂骨及颅骨**；多为对侧7、8、9肋骨，需形成下颌支时

## 第十二单元 口腔和面部影像学诊断

- 根尖片**：全口牙，**恒牙**需要 14 张牙片，**乳牙**需要 10 张牙片，目前根尖片的分角投照技术在国内最为普遍
- 牙合翼片**：显示上下颌多个牙的牙冠部影像，常用于**邻面龋**、**髓石**、牙髓腔大小、邻面龋与髓室是否穿通和穿通程度，以及充填体边缘密合情况，此片还可清晰显示牙槽嵴顶，用于**观察牙槽嵴顶有无骨质破坏**，X 线垂直角+8° 角，X 线水平角度 与被照牙邻面平行。
- 颌片投照范围**：上颌前部-前牙及牙槽突、切牙孔、鼻腔底、腭中缝、上颌窦、鼻泪管；上颌后部-包括第一前磨牙至第二前磨牙及其牙槽突和改侧上颌窦底部；下颌 前部-用于 观察下颌颌部有无骨折及炎症、肿瘤等病变引起的 骨质变；**下颌横断**-下颌骨体部颊、舌侧密质骨有无膨胀、增生及破坏，下颌骨骨折颊舌向移位情况，下颌下腺导管阳性涎石，X 线与被检查牙齿的长轴平行。
- 口外片**

名称	用途
<b>华特位片</b>	又称 <b>鼻颏位片</b> ，用于 <b>上颌骨</b> 肿瘤、炎症及颌面外部损伤时
<b>颧弓位片</b>	用于检查 <b>颧骨及颧弓骨折</b>
<b>下颌骨侧斜位片</b>	又称下颌骨侧位片。用于检查 <b>下颌体部、升支及髁突</b> 的病变（ <b>不能检查牙周病</b> ）

下颌骨后前位片	此片可显示 <b>双侧上下颌骨</b> 的后前位影像，常用于双侧对比观察 <b>升支骨质改变</b> （不能看到髁状突）
下颌骨开口后前位片	用于对比观察 <b>两侧髁突</b> 内外径向的影像，对髁突骨折的移位方向、髁突两侧发育不对称、髁突骨瘤有诊断价值
下颌骨升支切线位片	用于检查下颌 <b>升支外侧密质</b> 骨膨出、增生及破坏情况。 <b>下颌骨边缘骨髓炎</b> 常需此片
颞下颌关节侧位片	亦称 <b>许勒位片</b> 或颞下颌 <b>关节经颅侧斜位片</b> ，此片显示颞下颌关节外侧 1/3 侧位影像。临床上用于 <b>颞下颌关节紊乱病、颞下颌关节脱位、肿瘤、先天性畸形等病变</b>
髁突经咽侧位片	对 <b>颞下颌关节紊乱病髁突器质性改变、髁突高位骨折及髁突肿瘤</b> 的诊断有较大价值，但不能用于检查关节间隙
曲面断层摄影片	常用于观察上下颌骨肿瘤、外伤、炎症、畸形等病变与周围组织的关系

5. 唾液腺造影技术仅限于腮腺及下颌下腺；常用油剂为 40%碘化油，水溶液为**60%泛影葡胺**；双重造影：30%的泛影葡胺+无菌空气。（**有30%选30%，有20%选20%**）

唾液腺造影的**绝对禁忌症**：**对碘化物过敏、唾液腺急性炎症期间、唾液腺导管阳性结石、避免注射造影剂时结石向后移**

6. 牙釉质X显示影像密度最高；**骨硬板**X线先显示包绕牙根的**连续的线条状影像**

**上颌牙槽骨** X 线显示**颗粒状影像**；**下颌牙槽骨** X 线骨小梁结构呈**网状**

7. **上颌磨牙**的根尖片可以看到**喙突**的投影，但下颌根尖片上看不到。

8. 颞下颌关节许勒为片可显示外 1/3 的影像。关节间隙 2mm 以上，上间隙最宽，后间隙次之，前间隙最窄，两侧对称。

9. 唾液腺造影在拍摄唾液腺造影片后 5 分钟，拍摄唾液腺分泌功能片，正常时可排空

10. 牙外伤不完全脱位，侧向脱位 X 线片示：一侧牙周膜间隙增宽

11. 慢性根尖周炎：

根尖周病	X 线表现
根尖周脓肿	急性早期无骨质破坏，慢性期在根尖区出现低密度的骨质破坏区，范围较小，骨硬板消失，边界清楚但边缘不光滑（云雾状）
根尖周肉芽肿	在病原牙的根尖、跟侧方或根分叉有圆形或卵圆型的密度降低区，病变范围较小，直径一般不超过 1cm，周界清楚，无致密的骨硬板
根尖周囊肿	囊肿边缘有一层薄致密线条影

13. 致密性骨炎的根尖区小梁增粗、增多，骨质密度增高，骨髓腔变窄甚至消失，与正常组织无明显分界。根尖无增粗、膨大

14. **牙骨质增生**：增生的牙骨质沿牙根不断沉积，使患牙的牙根增粗变大，可见根尖呈**球形增生**。

15. 牙骨质结构不良又称假性牙骨质瘤：早期病变 X 线片表现为低密度透射区，多数为小圆形或类圆形、边缘不整齐，骨硬板及牙周膜间隙消失。单个牙病变与慢性根尖周炎相似，但患牙活力存在，第二期病变 X 线表现为病变区有高密度的点状或小片状钙化影，第三期病变 X 线表现为根尖区呈团状，体积增大的钙化影像

16 牙槽骨垂直吸收：牙槽骨沿牙体长轴方向破坏，牙槽壁吸收，骨硬板消失。

17、**牙源性角化囊性瘤**：**单囊、沿着下颌骨长轴生长，牙根少见吸收，囊内可以含有牙。**

17. **成釉细胞瘤** X 线表现分成：**多房型、蜂窝型、单房型、局部恶性征型**，其余共同特征：**颌骨膨隆，唇颊侧为主；牙根呈锯齿状吸收**；肿瘤边缘可有增生硬化；肿瘤侵入压槽侧，造成牙根之间的牙槽骨浸润及骨硬板消失；瘤内罕见钙化；瘤内含牙，瘤内罕见钙化。

18. **牙龈瘤**：X 线片上多显示为牙槽突破坏吸收。

19. **原发性骨瘤**：X 线表现为颌骨内虫蚀状骨质破坏，病变像牙槽侧扩展时可使牙周骨质破坏，**牙齿浮立于软组织中**。

20 **骨肉瘤**：骨质结构破坏；瘤骨形成，**日光照射影**（‘成骨骨肉瘤的重要标志之一’）；骨膜反应；软组织肿块形成

21. **慢性复发性腮腺炎**：**末梢导管呈点状、球状、腔状排空；排空功能迟缓**

22. **慢性阻塞性唾液腺炎**：主导管呈**腊肠状**，**病变晚期也可有末梢导管点状扩张征象**

23. **舍格伦综合征**的典型表现：主导管多无变化；腺体内分支导管数目减少、变细；末梢导管不同程度扩张；**主导管变粗呈腊肠状**，有的**边缘不齐，呈羽毛状、花边样、葱皮状**、向心性萎缩在造影片上仅见主导管及某些分导管，周围腺体组织不显影肿瘤改变腺体内出现占位性病变，邻近的导管移位，似良性肿瘤改变

**锥形束CT**：多用于埋伏牙、根尖周疾病、牙周疾病、颞下颌关节疾病和牙种植术的检查

**MRI**：用于颅脑和血管的病变

